UNIVERSITE DE REIMS

FACULTE MIXTE DE MEDECINE ET DE PHARMACIE DE REIMS

ANNEE 1970

N° 9

THESE

de

DOCTORAT EN MEDECINE

(Diplôme d'Etat)

par

ALAIN BARDON

Ancien Externe des Hôpitaux de Reims

Né le 20 Septembre 1941 à GUISE (02)

Présentée et soutenue publiquement le 5 JUIN 1970

CONTRIBUTION A L'ETUDE DE LA MALADIE DE RENDU-OSLER

A PROPOS DE 32 CAS DONT 31 FAMILIAUX SUR 6 GENERATIONS

Président : M. L. VILDE, Professeur

UNIVERSITE DE REIMS

FACULTE MIXTE DE MEDECINE ET DE PHARMACIE DE REIMS

ANNEE 1970 N° 9

THESE

de

DOCTORAT EN MEDECINE

(Diplôme d'Etat)

par

ALAIN BARDON

Ancien Externe des Hôpitaux de Reims

Né le 20 Septembre 1941 à GUISE (02)

Présentée et soutenue publiquement le 5 JUIN 1970

CONTRIBUTION A L'ETUDE DE LA MALADIE DE RENDU-OSLER

A PROPOS DE 32 CAS DONT 31 FAMILIAUX SUR 6 GENERATIONS

Président : M. L. VILDE, Professeur

UNIV.
LEIDEN
BIBL.

FACULTE MIXTE DE MEDECINE ET DE PHARMACIE DE REIMS

Directeur honoraire de l'Ecole Nationale de Médecine et de Pharmacie de Reims..... M. R. FRANQUET

Doyen honoraire de la Faculté Mixte de Médecine et de Pharmacie de Reims..... M. L. VILDE

Professeurs honoraires..... MM. A. JACQUINET, M. LEULIER
R. LEFEVRE.

DOYEN : M. H. EZES

ASSESSEUR : M. J. LE MEN

PROFESSEURS TITULAIRES

MM.

M. AUROUSSEAU.....	Pharmacodynamie
J. BASTIEN.....	Clinique chirurgicale
J. BOREL.....	Biochimie médicale
G. DROPSY.....	Bactério-Parasito-Virologie
J. M. DUBOIS-DE-MONTREYNAUD.....	Pathologie expérimentale
H. EZES.....	Clinique obstétricale
M. FANDRE.....	Clinique de Pédiatrie et de puériculture
J. GARDENT.....	Chimie organique
H. GEOFFROY.....	Pathologie médicale
J. LE MEN.....	Pharmacie chimique
J. LEVY.....	Pharmacie galénique
M. MEYNARD.....	Pathologie chirurgicale
P. QUEREUX.....	Anatomie
M. QUIRIN.....	Matière médicale
J. VALEYRE.....	Biophysique médicale
L. VILDE.....	Clinique médicale
D. ZAGURY.....	Histologie - Embryologie

PROFESSEURS TITULAIRES A TITRE PERSONNEL

MM.

T. CAULET.....	Anatomie pathologique
R. NATAF.....	Ophtalmologie

PROFESSEURS SANS CHAIRE

MM.

G. BOFFA	Biochimie médicale
H. CHOISY	Pharmacologie
R. DOURIS	Physique
J. DUCHENNE	Microbiologie
P. GAUGE	Physiologie
Y. GERARD	Chirurgie générale
G. PETIT MAIRE	Hygiène, médecine préventive et médecine du travail
J. RISTELHUEBER	Thérapeutique

PROFESSEURS CHARGES DE COURS A TITRE PERMANENT

MM.

M. JACQUET	Anatomie pathologique
R. LARDENNOIS	Pathologie chirurgicale

MAITRES DE CONFERENCES AGREGES

MM.

J. BOY	Hématologie
A. CATTAN	Cancérologie
J. CLAUDE	Toxicologie
R. COFFIN	Pédiatrie
J. GOUGEON	Médecine générale
M. HARDEL	Cardiologie
G. LEDOUBLE	Chimie minérale
M. LEUTENEGGER	Médecine générale
J. MORICE	Neuro-Psychiatrie
L. OLIVIER (Melle)	Pharmacie galénique
G. PASCALIS	Neuro-Psychiatrie
J. RENDOING (Melle)	Anesthésiologie
J. RIVES	Chirurgie générale
M. SEGAL	Electroradiologie

Secrétaire de la Faculté	M. R. DOHAIN
Bibliothécaire	Mme J. PITHOIS

Digitized by the Internet Archive
in 2026

https://archive.org/details/IA41542728_0005

Par délibération en date du 9 février 1968, la Faculté a arrêté que les opinions émises dans les dissertations qui lui seront présentées doivent être considérées comme propres à leurs auteurs et qu'elle n'entend leur donner aucune approbation, ni improbation.

A Monsieur le Professeur VILDE

Professeur de Clinique Médicale
Doyen Honoraire de la Faculté Mixte
de Médecine et de Pharmacie de Reims

Qui nous a fait le grand honneur
d'accepter la présidence de cette
Thèse.

Notre profonde reconnaissance et
notre respectueux hommage

A Monsieur le Docteur Pierre GERMAIN

Médecin du Centre Hospitalier Universitaire
Chargé de Cours à la Faculté Mixte
de Médecine et de Pharmacie de Reims

Qui nous a inspiré le sujet de cette Thèse. Son aide précieuse nous a permis de le mener à bien.

Qu'il trouve ici l'expression de notre sincère reconnaissance et notre respectueux dévouement.

A nos Juges

- Monsieur le Professeur CAULET
  Professeur d'Anatomie Pathologique

- Monsieur le Professeur Agrégé COFFIN
  Maître de Conférences Agrégé de Pédiatrie

- Monsieur le Professeur Agrégé SEGAL
  Maître de Conférences Agrégé d'Electro-Radiologie

Qu'ils reçoivent ici l'expression
de notre reconnaissance pour avoir
accepté de juger cette Thèse.

A nos Maîtres d'Externat des Hôpitaux de REIMS

- Monsieur le Professeur BASTIEN
- Monsieur le Professeur DUBOIS-DE-MONTREYNAUD
- Monsieur le Professeur FANDRE
- Monsieur le Docteur GERMAIN
- Monsieur le Docteur PERRIN

Notre vive gratitude pour l'enseignement qu'il nous ont prodigué.

A nos Professeurs de la Faculté Mixte de Médecine et de Pharmacie de Reims

Avec nos remerciements de très vive gratitude.

A tous ceux qui nous ont aidé à réaliser ce travail en nous confiant obligeamment leurs dossiers

- Monsieur le Professeur JACQUINET
  Professeur Honoraire de Clinique Médicale

- Monsieur le Professeur CAULET
  Professeur d'Anatomie Pathologique

- Monsieur le Docteur DOUSSET
  Chirurgien des Hôpitaux

Qu'ils trouvent ici l'expression
de notre vive gratitude.

A tous mes Amis

A mes Collègues

En témoignage de mon amitié.

A la mémoire de mon Père

A ma Mère

En témoignage de toute mon
affection et de ma reconnaissance.

A mon Epouse

A mes Frères et Belles-soeurs.

CONTRIBUTION A L'ETUDE DE LA MALADIE DE RENDU-OSLER

A PROPOS DE 32 CAS

DONT 31 FAMILIAUX SUR 6 GENERATIONS

-:-:-:-:-:-:-:-:-:-

INTRODUCTION

-:-:-:-

La maladie de Rendu-Osler ou Angiomatose hémorragique familiale représente une affection relativement rare mais non exceptionnelle.

Elle tire son intérêt de son caractère familial héréditaire transmissible selon les lois de Mendel et de la notion d'évolutivité.

Cet intérêt connait un regain de faveur actuel par la connaissance des localisations viscérales associées à la maladie. Ces localisations bénéficient des nouvelles techniques radiologiques de diagnostic en particulier l'angiographie viscérale.

Ainsi l'opinion qu'émettait LEVY (240) se trouve confirmée : "L'avenir nous montrera que la plupart des tissus et viscères peuvent être le siège d'anomalies vasculaires et que le champ de l'angiomatose familiale est plus vaste que les observations actuellement recueillies ne permettent de le penser".

Il en découle que nombre de spécialistes s'intéressent à cette affection, d'une part les oto-rhino-laryngologistes et les dermatologistes, d'autre part les électro-radiologistes, les pneumo-phtisiologues, les gastro-entérologues, les neurologues, les chirurgiens.

Le médecin généraliste sera également concerné dans le dépistage de la maladie en essayant de faire préciser une notion capitale : le caractère héréditaire.

L'étiologie restant encore pratiquement inconnue, le traitement est purement symptomatique. Cependant les formes viscérales associées pourront dans certains cas bénéficier d'une thérapeutique chirurgicale.

Nous avons pu réunir trois observations cliniques dans notre service de médecine et deux autres observations que nous devons à l'obli-

geance du Professeur JACQUINET et du Docteur DOUSSET.

Nous nous sommes ensuite livrés à une enquête chez les membres de la famille. Cette étude nous a permis de suivre cette famille sur six générations et ainsi insister sur le caractère héréditaire de la maladie de Rendu-Osler.

HISTORIQUE

-:-:-:-:-

Le mérite de l'individualité de l'affection revient à RENDU (1896) (323) puis à OSLER (1901) (287) qui ont su séparer l'angiomatose héréditaire du cadre des autres maladies hémorragiques en particulier de l'hémophilie.

Cependant, il ne faut pas méconnaître certains travaux antérieurs, qui en ne donnant qu'une description imprécise, attirèrent l'attention bien avant la description de RENDU.

En 1864, SUTTON décrivait les télangiectasies.

En 1865, BABBINGTON (15) donnait de l'affection une description sommaire, mais qui marquait l'autonomie de la maladie par rapport aux autres syndromes hémorragiques. L'auteur publiait dans la revue "The Lancet" un article sous le titre "Heredetary epistaxis" où il notait sept cas d'épistaxis récidivantes dans une même famille sur quatre générations. En ce temps, l'épistaxis retenait l'attention comme signe cardinal de la maladie.

En 1876, LEGGS (232) publiait dans la revue "The Lancet", le cas d'hémophilie qui revêtait un aspect particulier avec de fréquentes épistaxis et qu'il intitulait d'"Hémophilie avec noevi multiples".

D'autres auteurs comme CHIARI et en France CHAUFFARD ont décrit des cas d'hémophilie qu'ils qualifiaient d'atypique avec hémorragies nasales et stigmates télangiectasiques.

Cependant, il faut attendre la publication de RENDU (323) médecin de l'Hôpital NECKER pour que l'affection soit parfaitement étiquetée. Cet article rapporte l'observation d'un terrassier de 52 ans qui présentait de fréquentes épistaxis. Ces accidents débutèrent vers l'âge de 12 ans pour augmenter de fréquence jusqu'à 35 ans. Des angiomes pourpres siégeaient au niveau du nez, des joues, des lèvres, du menton. La cavité buccale était

le siège de télangiectasies et RENDU supposait avec raison l'existence de lésions semblables sur la muqueuse nasale. L'auteur remarquait que la mère et le frère de son patient présentaient également des saignements de nez. Et, le médecin de NECKER conclut en différenciant de l'hémophilie l'ensemble des symptomes observés. D'ailleurs, l'application d'un topique local fait cesser l'hémorragie prouvant ainsi que cette pseudo-hémophilie a une cause locale anatomique.

OSLER reprenant la description clinique de RENDU insista sur le caractère familial, héréditaire de l'affection à propos de trois frères. De plus l'auteur remarqua et insista sur le caractère normal de la coagulation.

HANES, l'un des collaborateurs d'OSLER reprenant cette étude retrouva 18 cas de maladie et proposa le nom de "Télangiectasies héréditaires" à l'affection en 1909.

En 1909, JOSSERAND (211) à la société médicale de Lyon rapporta le cas d' "hémorragies buccales et nasales produites par de petits angiomes miliaires", chez un de ses patients et insista sur le caractère familial. Il différencia lui aussi cet état pathologique de l'hémophilie.

En 1921, GOLDSTEIN (169) publia une revue générale de l'affection en réunissant les différents cas connus.

En 1939, DUVOIR (136) (137) et ses collaborateurs insistent sur les angiomes viscéraux associaux : pulmonaires, nerveux, diaphragmatiques.

CORDIER, LAGEZE, MOUNIER-KUHN (47) décrivent en 1935 la forme bronchique.

De nombreuses publications ont fait jour depuis, insistant sur les formes viscérales.

CLINIQUE

ETUDE CLINIQUE

Nous allons dans ce chapitre, rappeler les grandes lignes de la description clinique.

I - ETIOLOGIE GENERALE

La cause profonde de la maladie reste encore inconnue. Il s'agit d'une dysplasie vasculaire constitutionnelle qui constitue une tare génotypique.

Plusieurs théories ont été émises. Nous aurons l'occasion de les envisager dans le chapitre sur les caractères héréditaires.

L'hypothèse d'un terrain "hépato-hématique spécial" soutenue par WEIL (388), DUVOIR ; POLLET (135) puis par VAN BOGAERT (51), FITZ ; HUGH (148), GOFFIN (168) paraît peu vraisemblable d'après MARCHAL, MACREZ, BILSKI-PASQUIER (252). Ces derniers auteurs réfutent "les cirrhoses télangiectasiques" que l'on constate chez certains malades et affirment qu'il s'agit d'une association morbide découlant du hasard.

Cependant d'autres auteurs en font une entité liée à la maladie de Rendu-Osler non seulement cliniquement et nosologiquement (MARTIN) (254), mais aussi génétiquement (DEBRE-LAMY) (223).

Les auteurs nancéens rapportent le cas d'une fillette de 13 ans porteuse d'une cirrhose hypertrophique accompagnée d'une splénomégalie dans le cadre de la maladie de Rendu-Osler (NEIMANN, PIERSON, STEHLIN, TRIDON) (283).

Le problème reste donc posé. Dans nos observations, notons que le bilan hépatique a toujours été normal.

II - ETAPES CLINIQUES

Un fait dominant dans l'angiomatose hémorragique héréditaire est le caractère évolutif comme le souligne MARCHAL, MACREZ, BILSKI-PASQUIER (252).

Il est classique de distinguer trois étapes :

- Une étape de latence parfaite jusqu'à environ l'âge pubertaire,

- Une étape purement hémorragique, d'apparence primitive avec au premier plan l'épistaxis.

- Une étape confirmant l'angiomatose hémorragique.

Certains auteurs (HICQUET, CAMBRELIN) (196) ajoutent une étape supplémentaire : hématologique qui à la suite de la fréquence et de l'abondance des épistaxis et autres manifestations hémorragiques conduisent au tableau d'anémie grave chronique.

Nous allons décrire successivement :

- La période hémorragique pure,
- La période d'angiomatose confirmée,
- La période hémarologique.

1 - Etape hémorragique pure.

Les hémorragies débutent en général vers la deuxième enfance et l'âge pubertaire entre 7 et 14 ans, avec comme extrême trois mois (DOLOWITZ) (123) et 67 ans (RAVINA) (320). L'une de nos malade a eu ses premières épistaxis à l'âge de quatre ans.

Les épistaxis sont au premier plan de la scène clinique. Les hémoptysies, voire les hématémèses sont exceptionnelles comme premières manifestations.

Au début, la fréquence des épistaxis est faible, sans retentissement sur l'état général. Le diagnostic est rarement fait à ce stade en dehors d'une notion familiale de maladie de Rendu-Osler. Les épistaxis sont considérées commes des hémorragies nasales congestives des jeunes. Si une rhinoscopie est effectuée, la muqueuse est saine, sauf peut-etre quelques rares ectasies capillaires.

Certains facteurs paraissent déclenchants et favorisants :

- Les saisons : printemps et été,
- Une exposition prolongée au soleil,
- Un énervement, une colère,
- Un mouchage violent,
- La période prémenstruelle.

La fréquence des épistaxis augmente avec l'âge, ce qui confirme le caractère évolutif de la maladie (AUBERTIN (13) (14), GOFFIN (168).

Donc à cette période, le diagnostic reste délicat, mais un diagnostic formel n'entraîne à ce stade aucune sanction thérapeutique empêchant l'évolution irrémédiable vers la seconde étape.

2 - Etape d'angiomatose hémorragique confirmée.

Le début de cette période est difficile à préciser mais il reste toujours tardif. Selon les statistiques, on peut le situer vers la trentaine (CHRISTOL (91), MARCHAL (232), Mme BLANCHET-CAPLOT (46) avec des cas extrèmes : 62 ans (LAFFONT) (218).

A ce stade, la dysplasie vasculaire s'extériorise. La survenue dans les antécédents d'épistaxis récidiventes va orienter fortement le diagnostic.

Les télangiectasies se développent et se multiplient par poussées. Elles siègent sur la peau et les muqueuses :

a - Localisations cutanées

. Aspect : Il peut s'agir de simples dilatations capillaires formant un lacis rouge vif.

On peut observer des taches rubis formant des petites macules rouge violacé.

A un degré de plus, c'est l'angiome groupant autour d'un point central rouge vif une arborisation vasculaire.

La lésion caractéristique reste le nodule,régulier, saillant, de la taille d'un grain de mil à un petit pois.

La vitro-pression fait pâlir les angiomes sans toutefois les faire disparaître.

. Topographie : elle est essentiellement céphalique : nez, joues, pourtour des lèvres par prédilection. Les localisations au menton, paupières, cuir chevelu ne se rencontrent guère que dans les formes majeures.

Les autres localisations sont centrifuges : pulpe digitale, régions péri- et sous-ungéales.

b -Localisations muqueuses .

La topographie reste là encore essentiellement céphalique :

- Les fosses nasales :

Elles sont, d'une façon quasi constante, le siège d'ectasies vasculaires, la rhinoscopie permet de mettre les lésions en évidence, le plus souvent sur la cloison et les cornets.

- La cavité buccale :

En particulier, les lèvres, la pointe de la langue, les gencives, la face interne des joues.

- Il existe d'autres localisations qui sont du domaine de l'endoscopie et qui seront étudiées dans les formes cliniques.

En conclusion, toutes ces localisations topographiques des télangiectasies ont un point commun : les hémorragies répétées qui conduisent le patient vers un état d'anémie hypochrome chronique plus ou moins grave.

3 - Etape hématologique

Les deux stades précédents sont caractérisés par l'intégrité des fonctions de la coagulation et de l'hémogramme. Mais les hémorragies augmentent d'intensité et de fréquence ; aux épistaxis s'ajoutent hémoptysies, hématémèses, meloena, rectorragies. Elles entrainent alors un état anémique plus ou moins sévère. Ainsi se constitue une anémie hypochrome post-hémorragique avec son cortège clinique habituel (LEGRAND et Coll.) (243).

L'hémogramme précise le caractère de l'anémie, la formule rouge variant entre 1 700 000 et 3 500 000 hématies, celle des leucocytes ne

subissant aucune variation. La valeur globulaire et la C.H.M. sont abaissés, ainsi que la sidérémie (30-50 mg/100 ml).

La ponction médullaire ne montre qu'une hyperplasie de la série normocytaire réactionnelle à l'hémorragie.

L'hémostase n'est pas perturbée, ce qu'Osler avait déjà remarquée.

Les hémorragies sont purement locales, les patients ne saignent que de leurs télangiectasies. Des sujets ont pu sans dommage subir des interventions chirurgicales (hystérectomie, extractions dentaires dans nos observations).

TOURNIE (378) note une réaction sarcoïdique au cours de la maladie de Rendu-Osler.

FORMES CLINIQUES

D'un malade à l'autre et même au sein d'une même fratrie, l'aspect clinique et l'évolution varient. Nous pouvons envisager :

. Les formes selon l'allure évolutive,
. Les formes selon la symptomatologie,
. Les formes selon la topographie,
. Les lésions viscérales associées (cf. chapitre suivant).

I - FORMES EVOLUTIVES

Elles ne présentent pas d'intérêt particulier. Il existe des formes précoces souvent sévères. Par contre, on note des formes tardives généralement bénignes.

II - FORMES SYMPTOMATIQUES

Ce sont les formes qui attirent l'attention. L'affection se trouve amputée d'un des signes cardinaux qui font porter habituellement le diagnostic.

Il existe des formes télangiectasiques pures où le diagnostic n'est qu'entrevu par une enquête familiale révélatrice d'autres cas typiques.

Par contre, FLANDRIN, SOULIE (149) ont noté des formes purement hémorragiques.

L'existence des formes frustes expliquent les cas "sporadiques" que citait WEIL. En effet un sujet présentant une telle forme n'est pas moins porteur de la tare, qui pourra réapparaître d'une façon patente chez les descendants.

Ces formes peuvent être classées dans le cadre des anémies apparemment primitives. MARCHAL (252) cite le cas d'une malade qui ne saignait que de l'arrière-gorge et pendant son sommeil. Elle en était arrivée à un degré considérable d'anémie sans que l'attention de plusieurs médecins ait été attirée par quelques télangiectasies des lèvres et des doigts qui permirent de rattacher l'anémie à sa véritable cause.

LESTRADE (236) évoque dans sa thèse les difficultés des formes anémiques.

III - FORMES TOPOGRAPHIQUES

Toutes les muqueuses peuvent être le siège de télangiectasies d'où la diversité des formes topographiques.

1 - Localisations digestives.

Ce sont les plus fréquentes. Leur expression clinique est l'hématémèse, le meloena, ou encore des rectorragies.

Dans le cadre des hémorragies gastro-intestinales au cours de la maladie de Rendu-Osler, WILLIAMS et BRICK ont publié un article en 1955 portant sur 42 observations. Ils en ont conclu :

- Qu'il s'agissait fréquemment d'hommes âgés de plus de 40 ans,
- Dans la majorité des cas, le diagnostic a été établi de façon formelle par la constatation de télangiectasies sur les muqueuses digestives.

L'endoscopie (gastroscopie, rectoscopie) est le seul moyen diagnostique, la radioscopie n'étant d'aucun secours.

Parmi les localisations digestives, citons :

- L'estomac (OSLER (287), GUTMANN, LAVAL, SCHLUMBERGER (180), SOKOLOW et Coll. (358), EHRENBURG) (141).

- Le diaphragme (CHEVAT, DUPEYRON, MERLEN) (87)

- L'intestin grêle (CERVONI (80), ARDAO et IRAOLA (8), GOUDEMAND et Coll. (172).

- Le côlon (RUDNICKA, GIERMANSKI) (331),

- Le recto-sigmoïde (BOSTON, CAIN-HOURY) (71).

2 - Localisations bronchiques.

Elles se manifestent le plus souvent sous forme d'hémoptysies. Seule la bronchoscopie permet le diagnostic ; là encore les différentes techniques radiologiques ne sont d'aucun secours.

Les premiers auteurs (MOUNIER-KUHN, LAGEZE, CORDIER) (47) constatèrent que les lésions étaient identiques à celles de la peau (ectasies capillaires, angiomes, nodules angiomateux). D'autres observations (MONTANDON (270) , LAROULET) (224) sont venus confirmer par la suite, ces publications princeps.

3 - Localisations oculaires.

Elles sont rares. Leur expression clinique reste discrète et c'est lors d'un examen ophtalmique que ces lésions sont découvertes. Celles-ci réalisent des angiomes conjonctivo-palpébraux (BONNET) (57) (58).

Les manifestations rétiniennes sont exceptionnelles. Le fond d'oeil présente des hémorragies habituellement sans angiomes (CUHENDET, MAGNENAT (105). FORKER et BEAN (152) ont décrit un anévrysme

artério-veineux de la rétine au cours de la maladie de Rendu-Osler.

CALMETTE, DEODATTI (72) ont décrit une dégénérescence colloïde de la rétine au cours de la maladie de Rendu-Osler.

4 - Localisations vertébrales.

Il s'agit d'une localisation exceptionnelle, les publications sont rares (CZENIAK et SHORR, MOSSESSIAN) (107) et plus récemment TAPIE, LAPORTE, BESSAC Melle) (373).

Leur symptomatologie est fruste : lombalgies, points douloureux lombaires à la percussion lombaire du rachis. Seul l'examen radiologique permet le diagnostic.

5 - Localisations nerveuses.

Elles sont peu connues. Il s'agit d'angiomes cérébraux se manifestant sous la forme d'hémorragies des centres nerveux (CHANDLER (81), KUFS, GOLDSTEIN (169), ARNOULD et Coll. (10), PERRIN (297), QUICKEL et WHALEY (314), KUZNIAEZ et KOSSMANN (216) publient le cas d'une maladie de Rendu-Osler associée à une épilepsie.

6 - Localisations génito-urinaires.

La littérature ne relève que quelques cas. Citons les localisations :

- rénales : MICHEL, AUVERT, BENACERRAF (265) FOGGIE (151)
- vésicales : CAMPBELL (73)
- du col utérin : LUDWIG et JOPP (247)
- de la muqueuse vaginale : SOFTIC (357).

DIAGNOSTIC

La maladie de Rendu-Osler reste à la période d'état, une affection de diagnostic relativement facile. Les longues histoires d'épistaxis répétées et d'hémorragies buccales associées aux angiomes et télangiectasies céphaliques restent en effet d'un diagnostic aisé, surtout quand il existe une notion familiale.

Cependant, il est des cas où le diagnostic se discute.

I - AU DEBUT

Avant l'apparition des télangiectasies, devant les épistaxis, le diagnostic d'épistaxis congestives de l'enfance ou de l'adolescence est souvent porté. La recherche du facteur héréditaire redressera le diagnostic.

II - LA CIRRHOSE

Elle constitue un écueil. Les noevi cirrhotiques ont un aspect voisin de ceux de la maladie de Rendu-Osler, surtout lorsqu'ils s'accompagnent d'épistaxis par hypoprothrombinémie.

Le cas de SIGUIER illustre bien le problème : un homme de 50 ans, porteur de télangiectasies et d'une hépatomégalie fut pris pour un cirrhotique d'origine éthylique. Une enquête familiale rétablit le diagnostic.

III - LES ANGIOMATOSES ACQUISES

Au début ces affections peuvent se discuter.

1 - Les télangiectasies explosives.

Ces étoiles vasculaires étudiées par HANOT et GILBERT, FLIESSINGER, LOEPER se développent surtout sur la face et le dos des mains. Elles peuvent apparaître en véritables poussées explosives d'un jour à l'autre, surtout chez les hépatiques.

DUPERRAT (133) insista sur la présence des étoiles vasculaires lors de la sclérodermie et lors du syndrome de Raynaud, mais là, il existe des désordres protidiques.

2 - Les télangiectasies en plaques acquises.

Fort rares, elles se voient surtout chez la femme.

3 - Les angiomes multiples progressifs de DARIER.

Affection exceptionnelle, faite de nodosités de consistance ferme, se transformant en un bourgeon violacé saignant facilement, elle siège sur la face et les membres des sujets jeunes.

IV - LA MALADIE DE KAPOSKI

Rare, elle débute aux pieds et aux mains pour s'étendre secondairement. Les lésions se présentent sous la forme de nodosités de la grosseur d'un grain de plomb rouge bleuâtre. La maladie se voit surtout chez l'homme.

V - LES ANGIOKERATOSES

1 - Les angiokératomes du scrotum, type FORDYCE.

Les angiomes sont saillants en tête d'épingle, sous une peau épaissie, kératosique. Ils ne saignent jamais, ne débordent pas les organes génitaux et apparaissent vers la trentaine.

2 - Les angiokératomes pédiculés du pubis.

Ils se voient surtout ches les Musulmans ; ces angiokératomes siègent au niveau du pubis et de la partie haute du scrotum. Ils se présentent comme de petites végétations pédiculées bleutées. Il s'agit d'une affection bénigne.

3 - L'angiokératose de FABRY.

Nous avons l'avantage d'en avoir observé deux cas familiaux dans notre service (GERMAIN et Coll.) (162 bis).

Exclusivement masculine, cette affection se manifeste par plusieurs centaines de taches rouges violacées, siégeant principalement sur les hanches, les fesses, le scrotum, le haut des cuisses, réalisant une topographie "en caleçon".

Les lésions s'accompagnent de troubles rénaux, cardio-vasculaires, neurologiques qui font la gravité de la maladie. L'évolution se fait versles complications de l'hypertension artérielle et l'insuffisance rénale.

Il s'agit d'une thésaurismose lipidique à localisations multiples, en particulier au niveau de fibres musculaires lisses, au niveau du coeur, des reins, de l'encéphale et des ganglions.

VI - AUTRES AFFECTIONS.

Pour être complet, citons :

1 - Les purpuras.

Faciles à éliminer, la vitro-pression et le contexte clinique sont très différents.

2 - Les grands syndromes hémorragiques.

L'hémophilie, les états hémorragiques thrombopéniques et les thrombopathies se présentent autrement. L'absence de toute anomalie de l'hémostase lors de la maladie de Rendu-Osler élimine formellement ces diagnostics.

ANGIOMATOSES VISCERALES ASSOCIEES

Les formes viscérales associées à l'angiomatose hémorragique héréditaire présentent un intérêt renouvelé par les techniques radiologiques modernes, en particulier l'artériographie.

Ces formes posent des problèmes, d'une part, diagnostiques, et d'autre part, thérapeutiques, car dans certains cas, elles sont accessibles à la chirurgie.

Nous allons successivement analyser :

I - La maladie de Rendu-Osler et les anévrysmes artério-veineux pulmonaires (AAVP).

II - La maladie de Rendu-Osler et les localisations hépatiques.

III - La maladie de Rendu-Osler et les localisations spléniques.

Nous ne reprendrons pas l'étude de certaines localisations (digestives, bronchiques, oculaires, vertébrales, cérébrales, génito-urinaires) qui ont été examinées au chapitre précédent.

I - MALADIE DE RENDU-OSLER et AAVP.

1 - Introduction et historique

Plusieurs termes désignent cette anomalie, nous utiliserons plus volontiers ceux de AAVP ou de fistule artério-veineuse pulmonaire (FAVP).

Le premier cas décrit fut rapporté par CHURTON (92) en 1897 dans un protocole d'autopsie. Il faut citer ensuite les travaux de WILKENS (391), RHODES et surtout SMITH et HORTON (353) qui en 1939 firent le premier diagnostic clinique de fistule artério-veineuse pulmonaire chez un sujet porteur d'une polyglobulie.

Du point de vue thérapeutique, c'est à SHENSTONE et JAMES (cas publié par HEPBURN et DAUPHINEE) (192) que revient la première pneumonectomie sur fistule en 1942.

En France, c'est SANTY (336) qui en 1950 rapporte le premier cas opéré avec succès.

Par la suite, les publications se multiplièrent ; citons les travaux de QUERMERCH (313), DONZELOT et coll. (124), BOSCHER, BLAKE et BYRD (60).

2 - Fréquence

Elle est faible, en 1954 on en dénombrait 355 cas (Melle BONIFACE) (56).

Dans le cadre de l'association : maladie de Rendu-Osler et FAVP, HODGSON (198) (199) (200) note en 1964 que 15 % d'angiomatoses hémorragiques familiales s'accompagnent deFAVP.

Une autre statistique (MENANTEAU)(258) montre 4[illegible] dans les observations antérieures à 1960 et 65 % dans les cas après 1[illegible]

3 - Aspects anatomo-pathologiques.

a) Topographie

On distingue

- L'angiome central en plein parenchyme

- L'angiome sous-pleural qui se présente comme une poche noirâtre, battante à la surface pulmonaire, cette localisation se prête plus facilement à l'exérèse.

b) Connexions

- Avec les vaisseaux pulmonaires, les vaisseaux afférents de l'angiome sont des branches de l'artère pulmonaire, les efférents des branches des veines pulmonaires.

- Avec les vaisseaux bronchiques, il n'y a pas de connexions.

c) Structure.

- Le parenchyme étant lâche, "aérien", les cavités angiomateuses dans lesquelles baigne un sang venant du ventricule droit vont prendre une ampleur considérable, formant macroscopiquement une saillie battante, violacée, dépressible qui cesse de battre.

- L'examen montre :

. Une artère afférente distendue, branche de l'artère pulmonaire.

. Un sac multiloculaire dont la paroi est épaissie ou calcifiée, ce sac peut contenir des caillots organisés.

. Des veines efférentes d'aspect peu modifié.

Le parenchyme pulmonaire environnant est normal ou atélectasié.

- Microscopiquement, l'aspect est typique de la maladie de Rendu-Osler : absence de fibres élastiques au niveau de la paroi des vaisseaux ectasiés.

- Selon la forme de la poche anévrysmale, on distingue :

. L'angiome caverneux, cloisonné,

. L'angiome sacciforme,

. L'angiome aréolaire, formé d'alvéoles,

. L'angiome cirsoïde sans sac anévrysmal.

4 - Clinique

L'AAVP réalise un véritable court-circuit entre les systèmes artériel et veineux ; il est responsable sur le plan physiopathologique et hémodynamique d'un shunt droit-gauche veineux-artériel donc cyanogène.

Le tableau clinique sera proportionnel au degré du shunt.

a) Circonstances de découverte

- Dans la majorité des cas, c'est devant une cyanose (GERBEAUX et Coll.) (160), une polyglobulie, un hippocratisme digital que l'on découvre une FAVP.

- Dans d'autres cas, le diagnostic se fera lors d'un examen radiologique (observation n° XII) à la suite d'une hémoptysie (observation n° XXII), ou lors d'un hémothorax (GADRAT) (156).

- Dans le cas d'un sujet porteur d'une maladie de Rendu-Osler, on recherchera la possibilité d'une angiomatose associée.

- LATOUR et Coll. (225) rapportent le cas où le diagnostic fut porté chez un sujet ayant un abcès du cerveau et dont les clichés pulmonaires révélèrent une image typique d' AAVP.

1) Symptomatologie

Deux ordres de signes, expliqués par la physiothérapie vont se manifester :

- Ceux liés au shunt droit-gauche réalisent, du moins classiquement, une maladie bleue.

- Ceux liés à la fistule pulmonaire.

. Symptomatologie du shunt

- La cyanose d'intensité variable, surtout visible au niveau des lèvres, du nez, des ongles.

- La polyglobulie qui se retrouverait dans la moitié des cas.

- L'hippocratisme digital : en pratique rare.

L'étude des gaz du sang montre toujours une désaturation du sang artériel en oxygène.

. Symptomatologie de la fistule

- La dyspnée, phénomène banal, souvent retrouvée, s'accentue à l'effort.

- L'hémoptysie ; elle peut avoir une double origine : soit liée à la fistule, soit en rapport avec des angiomes de la muqueuse bronchique.

- Le souffle : il réalise un signe physique de grande valeur, c'est classiquement un souffle continu à renforcement systolique avec parfois un frémissement.

L'examen du coeur est normal, l'électrocardiogramme montre tout au plus une surcharge droite.

c) Aspects radiologiques

La radiographie et les tomographies du thorax constituent un premier temps dans le diagnostic. Le cliché pulmonaire met souvent en évidence des opacités arrondies ou ovalaires à contours réguliers, homogènes (observations n°s XII et XXII). Le siège de ces images est variable dans les deux champs pulmonaires.

Un fait important est que cette image peut être reliée au hile par des bandes tortueuses qui représentent les connexions du sac vasculaire de la fistule avec les branches de l'artère et de la veine pulmonaires.

Le deuxième temps sera l'angiographie qui fait apparaître les lésions. L'opacification des anévrysmes et de leurs vaisseaux afférents et efférents rend le diagnostic indiscutable.

5 - Evolution - Traitement

L'évolution spontanée des AAVP est grevée de complications redoutables :

- Hémorragies par rupture ou fissuration de l'anévrysme.
- Accidents cérébro-méningés par hypoxie ou abcès du cerveau.
- Infections broncho-pulmonaires.

Le traitement ne peut être que chirurgical. Dans tous les cas, la résection devra être aussi économique que possible.

L'angiographie sera l'examen de choix dans le bilan pré-opératoire. Cependant, dans le cas de micro-anévrysmes multiples, cette méthode peut faire défaut (MALLIN) (250) et c'est bien souvent, thorax ouvert, que l'exérèse sera envisagée avec toutes ses limites (VANETTI) (382).

II - ANGIOMATOSE ET LOCALISATIONS HEPATIQUES

1 - Introduction - Historique

Le problème de l'atteinte hépatique lors de la maladie de Rendu-Osler n'est pas nouveau et nous avons soulevé la question dans l'étiologie de l'affection.

C'est GRAHAM (173) qui décrit en 1964 le premier cas diagnostiqué par artériographie.

L'association avec d'autres localisations est possible, c'est ainsi qu'HALPERN (187) cite le cas de trois localisations hépatiques associées à deux anévrysmes artério-veineux pulmonaires, une angiomatose gastrique, de multiples anévrysmes spléniques et des malformations vasculaires du côlon ascendant.

Dans notre observation n° XII, nous avons eu l'occasion de décrire une association de lésions angiomateuses viscérales.

2 - Fréquence

La localisation hépatique de l'angiomatose reste rare. Au cours des A.A.V. hépatiques, on observe que dans 35 % des cas, il existe une angiomatose cutanée associée.

En 1967, CHILDRENS (88) retrouve sept anévrysmes hépatiques et seulement un cas associé à une maladie de Rendu-Osler authentique.

3 - Aspects anatomo-pathologiques

Deux aspects sont réalisés :

a) Les hémangiomes

Bien décrits par CELERIER et MERCADIER (260) qui opposent l'angiome solitaire de l'angiome multinodulaire rencontré plus volontiers chez l'enfant.

Sur le plan histologique, les angiomes sont formés d'une prolifération de tissu endothélial d'où le nom d'hémangio-endothéliome donné parfois à la lésion.

b) Les fistules artério-veineuses (F.A.V.)

Elles sont de deux types :

- soit hépato-portales faisant communiquer l'artère hépatique et la veine porte, entraînant une hypertension portale.
- soit plus rarement une communication de l'artère hépatique et de la veine hépatique, produisant des modifications hémodynamiques responsables d'une insuffisance cardiaque.

A noter une sclérose par prolifération collagène autour des dilatations vasculaires.

4 - Clinique

Il existe deux tableaux selon l'âge :

a) Chez l'adulte

Les F.A.V. hépatiques se découvrent

- soit à l'occasion d'un syndrome d'hypertension portale sans signe de cirrhose,
- soit, lors de la découverte à l'examen de l'abdomen d'une "tumeur de l'hypochondre droit" ou d'un foie hypertrophié et pulsatil. L'examen minutieux, en particulier l'auscultation, met en évidence une tumeur battante, siège d'un thrill et d'un souffle (BONNEVILLE) (59),
- soit à l'occasion d'une insuffisance cardiaque associée

à la présence d'angiomes cutanés.

- mais en général, les angiomes hépatiques restent muets (MERCADIER) (260), tout au plus une hépatomégalie discrète. On conçoit ainsi la place des examens complémentaires dans le diagnostic.

b) Chez l'enfant

Il existe trois signes de grande valeur :

- Des signes cutanés : les classiques télangiectasies et angiomes,

- Des signes abdominaux : une hépatomégalie avec parfois une splénomégalie,

- Des signes cardiaques réalisant une insuffisance cardiaque avec tachycardie et bruit de galop.

5 - Examens complémentaires

a) La scintigraphie

L'angiome se traduit par une lacune. Cette méthode montre avec certitude la localisation hépatique.

b) La radiologie

. La splénoportographie : elle présente un intérêt en cas d'hypertension portale éliminant un obstacle sur le tronc porte.

MENANTEAU (258) décrit dans sa thèse l'observation d'un enfant présentant une maladie de Rendu-Osler avec fistule pulmonaire et cirrhose hépatique, la splénoportographie montre des signes d'hypertension portale avec reflux dans une veine ombilicale perméable (syndrome de CRUVEILHIER-BAUMGARTEN). Il n'y a pas d'obstacle sur le tronc porte.

. L'artériographie sélective. Elle montre soit :

- Une artère hépatique ou l'une de ses branches très volumineuse,

- Une tumeur hypervascularisée, signe

d'angiomes,

- Une accumulation de lacs sanguins objectivant des angiomes.

- Des opacités uniques ou multiples avec une précocité du retour veineux, signe de fistules artério-veineuses.

6 - Evolution - Traitement

L'évolution spontanée conduit selon l'aspect anatomique :

- soit à une hypertension portale et ses conséquences,
- soit à une insuffisance cardiaque.

Là encore, l'artériographie hépatique, dans le bilan pré-opératoire est utile, elle montre les connexions de la malformation et la vascularisation hépatique. De plus, elle orientera l'indication opératoire car le traitement n'est que chirurgical.

III - ANGIOMATOSE ET LOCALISATIONS SPLENIQUES

1 - Introduction - Historique

Les localisations spléniques sont très souvent associées à celles précédemment étudiées en particulier hépatiques.

Le premier cas fut une découverte d'autopsie, décrit par WEIGERT (386), c'était une fistule artério-veineuse entre l'artère et la veine splénique.

C'est en 1937 que SCHUSTER (344) décrit l'association maladie de Rendu-Osler - anévrysmes artério-veineux spléniques.

ADAMS (3) note en 1951 des fistules artério-veineuses congénitales multiviscérales (estomac, duodénum, pancréas, rate, poumons, reins).

Le premier cas où le diagnostic de l'affection fut porté avant l'intervention revient à STENER (370). Il dagissait d'une femme de 38 ans

présentant une splénomégalie s'accompagnant d'hématémèses et de melena depuis 20 ans, l'aortographie a permis le diagnostic.

D'autres publications ont fait jour, citons : VON HELLENS (191), PATEL et BOUSSER (293), LEGER (230) (231), FAGARASANU et ALOMAN (144), SHAH (348), HALPERN (186) (187).

2 - Aspects Anatomo-pathologiques

On distingue :

a) Les fistules artério-veineuses

Elles sont de siège presque exclusivement extrasplénique. Elles peuvent se situer en un point quelconque du trajet des vaisseaux spléniques. Le retentissement sur les vaisseaux spléniques est important il existe une dilatation de la veine splénique ou dans certains cas, de l'artère et de la veine spléniques (observation n° XII).

Parfois, l'autopsie montre une thrombose de la veine splénique

b) Les anévrysmes artério-veineux

Ils se présentent sous la forme d'une dilatation de la taille d'une mandarine, leur paroi est souvent calcifiée. Ils peuvent être intra ou extraparenchymateux (SCHUSTER) (344) (HALPERN) (186) (187).

c) Les angiomes spléniques

Ils sont relativement rares. On en distingue deux types :

- Les angiomes circonscrits uniques ou multiples, le plus souvent sous la capsule et visibles à la surface sous la forme d'une tumeur bleutée.

- L'angiomatose plus rare où le parenchyme est parsemé dans son ensemble de foyers hémorragiques (NEIMANN et Coll.) (283).

3 - Clinique

Il n'existe pas à vrai dire de symptomes conduisant au diagnostic et c'est bien souvent l'intervention qui fait la lumière. Cependant les trois types anatomiques peuvent individualiser trois tableaux cliniques :

a) Les anévrysmes de l'artère splénique

Ils sont à l'origine de douleurs abdominales d'allure banale. Si l'on pense à ausculter l'abdomen, on peut découvrir un souffle systolique au niveau de l'hypocondre gauche.

b) Les fistules artério-veineuses spléniques

Elles se manifestent surtout par des hémorragies digestives.

L'examen de l'abdomen peut mettre en évidence une splénomégalie plus ou moins importante. La découverte d'un souffle continu à renforcement systolique constitue un signe physique de grande valeur. Ce souffle est perçu le plus souvent à la base de l'hémithorax gauche.

Des publications ont cité des cas d'ascite (GOODHART) (170), (CASSEL) (77).

Il peut également exister des hypertensions portales d'amont (GUTEL) (179),(STENER) (370) en rapport avec des anastomoses artério-veineuses.

c) Les angiomes

Ils restent le plus souvent muets. C'est lors d'un accident évolutif que les angiomes sont découverts. L'accident est souvent la rupture brutale ou en deux temps, entraînant un tableau de choc bien connu.

Parfois les angiomes, restant latents, sont des découvertes d'autopsie.

4 - Examens complémentaires

C'est le domaine de la radiologie.

a) La splénoportographie

Comme dans le cas des localisations hépatiques, elle reste un examen intéressant surtout quand il existe une hypertension portale. Son intérêt est certain, montrant l'absence d'un obstacle à l'origine de l'hypertension portale et également les signes propres à la fistule siégeant sur le système porte.

b) L'artériographie

Deux examens sont pratiqués : l'aortographie et l'artériographie sélective.

Au cours de la maladie de Rendu-Osler, les aspect rencontrés revêtent trois types qui peuvent d'ailleurs s'associer.

- Les anévrysmes de l'artère splénique et de ses branches qui se présentent sous la forme d'opacités arrondies sur le trajet artériel,

- Les fistules artério-veineuses. L'examen montre la communication artère-veine par injection immédiate de la veine splénique avant celle du parenchyme splénique.

La veine splénique est souvent augmentée de calibre.

- Les angiomes : ils forment des néo-vaisseaux réguliers associés à un retour veineux précoce. Les taches vasculaires persistent plus longtemps.

5 - Evolution - Traitement

L'évolution spontanée varie selon le type anatomique.

On peut schématiser deux tableaux :

- Celui d'une hypertension portale et ses complications (hémorragies en particulier).

- Celui d'une rupture de la rate avec choc hémorragique. L'intervention est la splénectomie.

IV - CONCLUSION

Nous venons d'esquisser les trois localisations associées à la maladie de Rendu-Osler.

Nous ne saurons trop insister sur l'intérêt d'une étude radiologique, en particulier angiographique, à la recherche de ces lésions viscérales.

Cette recherche, quand l'état du malade le permet, doit être systématique lors d'un accident hémorragique évolutif (hémoptysie, hématémèse, meloena) et lors d'un syndrome d'hypertension portale, surtout s'il s'agit d'un sujet jeune ou d'un patient dont l'histoire pathologique remonte à la petite enfance (LEGER) (228) (229) (230) (231).

Dans l'observation n° XII, c'est la découverte d'une image anormale de la base droite à la radiographie pulmonaire qui a fait déclencher la suite des examens angiographiques. Nous avons ainsi constaté l'association des lésions angiomateuses pulmonaires, hépatiques et spléniques.

Dans l'observation n° XXII, il s'agit d'une malade rendu-oslérienne typique qui a présenté une hémoptysie et l'examen angiographique pulmonaire a décelé une angiomatose pulmonaire associée.

ANATOMIE PATHOLOGIQUE

ET

PATHOGENIE

-:-:-:-:-

I - ANATOMIE PATHOLOGIQUE

Nous n'envisageons ici que l'étude des lésions cutanéo-muqueuses. Les aspects anatomo-pathologiques des lésions viscérales associées ont été étudiés dans le chapitre III.

D'après LALARDRIE (222), l'origine du saignement se situe au niveau de la jonction du vaisseau capillaire et de la veinule. Il existe à cet endroit une dilatation ou un sinus vasculaire bordé d'une mince couche d'endothélium dû à l'absence de muscles et de fibres élastiques qui caractérise la maladie de Rendu-Osler.

1 - Au niveau de la peau

Les télangiectasies n'ont pas la structure des angiomes vrais. Il s'agit d'un lacis dilaté d'artérioles, de capillaires et de veinules donnant à la coupe l'aspect de lacs sanguins. Leur paroi n'a pas de structure vasculaire nette, elle est amincie, simplement limitée par une seule couche endothéliale autour de laquelle on note une fine couche lâche de fibres conjonctives. Il n'y a ni fibres musculaires, ni fibres élastiques.

En regard des cavités angiomateuses, les papilles dermiques sont absentes ou aplaties, la couche basale a perdu ses ondulations, l'épithélium de Malpighi est aminci mais non altéré.

2 - Au niveau des muqueuses

Les angiomes offrent un aspect analogue au point de vue structure mais l'épithélium malpighien dépourvu de couche cornée est encore plus aminci.

En résumé, ce qui caractérise la maladie de Rendu-Osler

au point de vue histologique, c'est la lésion télangiectasique formée d'une couche de cellules endothéliales et dépourvues de fibres élastiques et musculaires.

II - PATHOGENIE

Quant à la pathogénie, les opinions restent très divergentes et le problème reste encore obscur.

Citons quelques théories émises successivement et dont seule la dernière nous paraît valable.

1 - Théorie toxique

SPARKS, TOMBRIDGE (361) s'appuyant sur la constatation de télangiectasies cutanées et muqueuses fréquentes au cours des tumeurs carcinoïdes du grêle, considèrent la sérotonine comme rôle étiologique possible, ces tumeurs sécrétant de grandes quantités de sérotonine.

L'anévrysme artério-veineux court-circuitant la circulation pulmonaire, la sérotonine ne serait plus détoxifiée au niveau du poumon.

L'absence de preuves ne saurait faire admettre cette théorie.

2 - Théorie hépatogène.

On connait la fréquence des télangiectasies au cours des affections hépatiques, particulièrement la cirrhose. C'est pourquoi WEIL, MILBREDT (389) ont formulé cette hypothèse. Mais dans la plupart des cas d'angiomatose de Rendu-Osler, il n'y a pas d'atteinte hépatique clinique et biologique, en particulier chez le jeune enfant.

3 - Théorie dysplasique

Cette théorie admet que l'endothélium vasculaire est tout simplement le siège d'une dysplasie génétique et congénitale.

4 - Théorie endothélio-plasmatique

Elle fut émise par KLUG qui pense que les télangiectasies auraient leur origine dans l'existence de protéines pathologiques produites par le viscère malade.

Mais les techniques biochimiques actuelles ne montrent pas de modification de l'électrophorèse des protéïnes au cours de la maladie de Rendu-Osler.

5 - Théorie endocrinienne

Certains phénomènes endocriniens : menstruation, grossesse, ménopause déclenchent ou aggravent les accidents hémorragiques.

En s'appuyant sur ces bases, certains auteurs ont soutenu l'intervention de facteurs hormonaux dans la pathogénie de la maladie de Rendu-Osler.

6 - Théorie du glomus artério-veineux

Pour TERRACOL, GUERRIER et CAMPS (374) (375), la maladie de Rendu-Osler est une affection de système, maladie de l'anastomose artério-veineuse, trouble systématisé de la circulation locale.

Cette hypothèse est en parfait accord avec les données anatomo-pathologiques.

L'anomalie initiale qui caractérise la maladie de Rendu-Osler siégerait au niveau des glomi artério-veineux qui court-circuitent le réseau capillaire et dont la propriété est d'amortir les à-coups tensionnels au niveau des capillaires.

Cette théorie, la plus séduisante de toutes, fait de la maladie de Rendu-Osler une affection de l'anastomose artério-veineuse et une maladie de système.

GENETIQUE

-:-:-:-

I - CARACTERES HEREDITAIRES

1 - Généralités

Il est établi d'une façon certaine que la maladie de Rendu-Osler est une affection héréditaire de caractère génotypique.

C'est STEPHENS dans une étude généalogique rapportée par WINTROBE et DOLOWITZ (123) qui a établi cette notion grâce à l'étude d'une famille de pionniers mormons. Un des membres de cette secte, polygame, souffrait d'une télangiectasie hémorragique. Sur 491 sujets étudiés, 83 personnes étaient atteintes de la tare.

Nous ferons dans le chapitre suivant une étude statistique des cas familiaux, en notant le nombre de générations.

L'étude génétique de la maladie de Rendu-Osler est des plus faciles parmi les affections héréditaires, car :

a) La localisation céphalique des angiomes et télangiectasies inquiète le malade et sa famille. Le médecin averti est de plus frappé par ces manifestations cutanées.

b) L'enquête est facile, car la tare n'est pas entachée d'un caractère honteux risquant d'atteindre la susceptibilité et la personnalité du sujet. Au contraire, les patients se prêtent volontiers à un interrogatoire. Pour notre part, nous avons été très bien reçus par les descendants de nos malades ; le dialogue et l'examen n'ont posé aucun problème.

c) Enfin, la maladie de Rendu-Osler n'exige pas d'examens complémentaires pénibles et coûteux pour prouver son existence.

Seule la recherche des localisations viscérales associées nécessitent des examens angiographiques plus complexes.

2 - Fréquence

Il reste difficile d'estimer la fréquence de la maladie de Rendu-Osler dans le cadre de la population générale pour plusieurs raisons :

a) La maladie n'est pas dépistée à la naissance, contrairement à d'autres maladies génétiques (achondroplasie par exemple).

b) Seuls sont recensés les cas où une complication hémorragique évolutive est venue assombrir la scène clinique.

Les deux sexes sont également touchés, la tare n'étant pas liée au sexe. Une étude statistique montre cependant, une prédilection pour le sexe féminin, ce qui n'est pas le cas dans notre étude, puisque sur 32 cas nous n'avons que 10 femmes et 22 hommes.

Dans le même ordre d'idées, il ne semble pas qu'il y ait un facteur racial dominant. La répartition géographique est homogène.

3 - Etude de la transmission.

a) Généralités.

La maladie de Rendu-Osler constitue une tare génotypique autosomique se traduisant par une dysplasie vasculaire se transmettant sur un mode dominant autosomique. On ignore encore le numéro de l'autosome porteur de la tare.

Selon AUBERTIN et LEVY (13) "Le caractère héréditaire et familial de l'affection est absolument constant".

D'autres tares s'inscrivent dans le même cadre : achondroplasie, cataracte congénitale, syndactylie. Donc, si l'on excepte les cas "sporadiques", l'un des parents des sujets atteints par la tare est obligatoirement malade lui-même.

Les sujets atteints sont hétérozygotes puisque la tare est dominante ; la tare à double dose semble être léthale. Cependant, la littérature rapporte deux observations de couples tarés :

- STEIGER (365) publie en 1945 le cas d'une femme qui avorta à deux reprises, les deux membres du couple étant porteurs de la tare.

- SNYDER et DOAN (356 bis) étudièrent le cas d'un enfant qui présentait, à la naissance , de multiples télangiectasies très hémorragiques. L'enfant mourut à 11 semaines dans un tableau d'hématuries, d'hémorragies intestinales et cérébro-méningées.

L'autopsie révéla une angiomatose généralisée de la rate, du foie, de l'intestin, des poumons et du cerveau.

b) Pénétrance

Elle est de 100 %. Il n'y a pas de générations "sautées". Les lois de Mendel permettent de prévenir un malade qu'un sur deux de ses enfants risque d'être taré.

Les rares cas de générations "sautées" s'expliquent sûrement par la présence d'angiomes profonds asymptomatiques (MASSON) ou par la mort précoce de certains membres de la fratrie avant l'avènement des épistaxis et télangiectasies.

c) Expressivité

Elle est variable dans sa localisation et sa gravité. L'existence

de sujets classés à tort "sains" est le fait de formes cliniques atypiques, mineures ou de localisations viscérales asymptomatiques.

4 - Etude de notre enquête

En général, toutes les considérations précédemment entrevues cadrent avec nos observations personnelles.

Mais deux remarques s'imposent :

a) Le cas de notre observation n° VII , Madame DEL... ne présente pas de signe caractéristique de la maladie de Rendu-Osler, si ce n'est une dyspnée. Et pourtant, son père était porteur de la tare et d'autre part trois de ses enfants présentent des épistaxis.

Nous pensons qu'il faut considérer notre patiente comme tarée, que cette tare s'exprimera dans l'évolution sous une atteinte viscérale de la maladie. Il s'agit en quelque sorte d'une forme "infraclinique".

b) Notre observation n° XXXIV présente ce que P.E. WEIL (389) appelle un "cas sporadique". Mais les enfants de notre malade sont encore jeunes et là encore c'est l'évolution qui pourra nous éclairer. De plus les ascendants de Madame MOR... sont peut-être méconnus.

II - ETUDE STATISTIQUE DES CAS FAMILIAUX

Nous avons relevé dans la littérature, quelques cas familiaux, que nous avons consignés dans un tableau en mentionnant le nombre des cas observés par rapport au nombre de générations, et en distinguant les sexes.

Il faut citer l'étude de STEPHENS, qui par un heureux concours de circonstances, observa à Utah (USA) une famille de pionniers mormons. Ces pionniers pratiquaient la polygamie. L'un deux était atteint d'angiomatose hémorragique familiale et avait quatre femmes. L'auteur put rassembler 491 observations dans cette famille et, celles ci réparties sur six générations : 83 personnes étaient atteintes de la tare.

Citons également :

- HODGSON et Coll. (198) (199) (200) qui font état de 39,4 % de cas sur 231 membres d'une même famille dont 6, 1 % sont porteurs d'anévrysmes artério-veineux pulmonaires. Ce qui représente numériquement environ 90 cas de maladie de Rendu-Osler dont cinq porteurs de localisations pulmonaires associées.

- TOURAINE (376) qui réunit 1150 cas de provenances diverses.

- FITZ-HUGH (148) qui rassembla 212 cas.

- COCHRANE (93 bis) qui examina 76 familles.

Pour notre part, nous étudierons une famille de 89 membres répartis sur six générations, avec 31 cas, dont 21 masculins et 10 féminins.

Au plan des localisations viscérales associées, nous avons deux cas diagnostiqués, auxquels nous pouvons joindre un troisième qui est notre premier malade.

Si nous adoptons la formule employée par HODGSON, cela représente 34,8 % de cas sur 89 membres avec 9,6 % de localisations viscérales.

Il est certain que ces données numériques ne sont pas le reflet exact de la réalité. D'une part, pour des raisons diverses, certains membres ont échappé à nos investigations, d'autre part, l'interrogatoire des sujets sur leur ascendance présente sûrement des lacunes.

Quoiqu'il en soit, si nous considérons chaque génération, nous pouvons étudier la proportion de fréquence de la tare rapportée à chacune d'elles.

GENERATIONS	NOMBRE DE SUJETS	NOMBRE DE CAS	FREQUENCE
1re	1	1	1/1 soit 100 %
2e	1	1	1/1 soit 100 %
3e	5	4	4/5 soit 80 %
4e	11	5	5/11 soit 45 %
5e	16	8	8/16 soit 50 %
6e	32	12	12/32 soit 37,5 %

Ce tableau montre que la fréquence des cas diminue avec les générations. Ceci s'explique par le fait que nous sommes partis d'une souche et qu'à chaque fratrie le nombre de sujets augmentent.

De plus la dernière génération est constituée dans l'ensemble de sujets jeunes dont certains n'ont pas atteint l'âge du début classique de la maladie, ce qui constitue un élément de la diminution de fréquence.

AUTEURS (Année de publication)	Cas	Générations	Hommes	Femmes
AUBERTIN ; LEVY (1931)	4	2	0	4
BENAZZOUZ (1967)	8	5	3	5
BIRD ; H AMMARSTEN; RICHARD ; MARSHALL ; ROBINSON (1957)	32	5	17	15
CARTON (1964)	3	2	1	2
DE GROUCHY cité par MARCHAL (1960)	26	5	19	7
DENECHAU ; CLOSIER ; BEZIER (1949)	5	3	5	0
FAURE ; LAVANDIER ; BAYLAC (1958)	12	5	6	6
IMAD (1967)	3	1	2	1
LEIGHER ; SARTORIS ; STRANI (1968)	11	5	7	4
	2	3	2	0
	3	2	1	2
	1	3	1	0
MANIPOUD (1962)	13	5	4	9
	15	5	5	10
	8	5	5	3
MAZARE (1954-55)	3	3	1	2
SAINT-PAUL (1965)	8	5	3	5
STEPHENS (1953)	83	6	39	44
TOURAINE ; LORTAT-JACOB : Mme BOSC (1945)	7	5	3	4
WEIL (1926)	6	3	2	4
	8	3	4	4
CAS PERSONNELS (1970)	31	6	21	10

EVOLUTION

et

TRAITEMENT

-:-:-:-

I - EVOLUTION

On ne peut préjuger d'emblée l'évolution et le pronostic de la maladie de Rendu-Osler. En effet, le degré d'évolutivité de la maladie dépend du développement plus ou moins rapide des télangiectasies et de leur tendance à la rupture. En effet, les lésions ont tendance à augmenter avec l'âge. De ce fait, les hémorragies deviennent plus fréquentes et plus graves.

On peut admettre avec DE NEVE (282) que la maladie évolue lentement et progressivement. L'affection se poursuit habituellement pendant des dizaines d'années, mais assez souvent la mort survient du fait d'une hémorragie cataclysmique. C'est ce que nous verrons dans notre observation n° I, où notre patient a été emporté dans un tableau d'asphyxie aigu et de collapsus après des hémoptysies abondantes incoercibles.

Chez certains sujets, l'affection est peu étendue et peu évolutive ; les épistaxis rares ou peu abondantes restent sans retentissement sur l'état général. La maladie de Rendu-Osler est dans ces cas plus une infirmité qu'une véritable maladie.

Il ne faut pas nier l'aspect social de l'affection. Certains patients, et nous verrons le cas, sont obligés de changer de profession (observation n° XV). D'autres, après épistaxis importantes, gardent une asthénie post-hémorragique importante, obligeant l'arrêt momentané de leur activité (observation n° XXIII).

Quant aux localisations viscérales associées, nous en avons entrevu l'évolution. Ces formes viennent alourdir le pronostic car elles sont à l'origine d'hémorragies par rupture : hémoptysies, hémorragies digestives, hémorragies cérébro-méningées.

II - TRAITEMENT

Le problème pathogénique de la maladie de Rendu-Osler n'étant pas encore élucidé, aucune thérapeutique ne permet actuellement de s'opposer à la formation des télangiectasies et angiomes ainsi qu'à leur multiplication.

Les hémorragies sévères et récidivantes menaçant la vie du malade ou gênant son activité restent le problème primordial, ceci explique le nombre de traitements à visée symptomatique, combattant les hémorragies et en particulier les épistaxis.

Nous allons successivement envisager le traitement des épistaxis, le problème thérapeutique général et le domaine chirurgical.

1 - TRAITEMENT DES EPISTAXIS

A - "Petits moyens"

Lorsque l'épistaxis est minime, due à la rupture de quelques éléments télangiectasiques, certains petits moyens suffisent :

Tamponnement antérieur avec des mèches imbibées d'hémostatique,

. Tamponnement postérieur,

. Utilisation de spongel imbibé de thrombine,

. Compression selon la méthode de Wintrobe avec un doigtier à baudruche gonflable.

B - Les ligatures.

Utilisées depuis longtemps, elles se font :

a) Au niveau des gros troncs

. La carotide externe au niveau du triangle de Faraboeuf,

en principe sans danger.

. La carotide primitive, mais il y a danger par l'interruption de la circulation cérébrale et la présence du sinus carotidien. Elle n'est plus pratiquée.

b) Au niveau des branches terminales

. L'artère maxillaire interne, préférable pour STEIFFERT, assurant une hémostase appréciable, empêchant la reprise des épistaxis.

. L'artère éthmoïdale antérieure.

. L'artère sphéno-palatine.

Résultats

La ligature n'est pas toujours suivie de succès. Elle peut être insuffisante, ou elle devient inefficace du fait du développement de suppléances vasculaires.

Cette méthode est presque totalement abandonnée actuellement.

C - Destruction des télangiectasies et angiomes

a- L'électrocoagulation :

Elle est très utilisée, surtout dans les formes débutantes. Elle devra être conduite avec dextérité surtout au niveau de la cloison où il y a risque de perforation.

b - La cautérisation

Méthode moins utilisée :

. Soit chimique, par l'acide nitrique, l'acide chromique, l'acide trichloracétique.

. Soit thermique : par thermocautère.

c - La radiothérapie

Sa technique varie selon le cas. Elle se fait habituellement en deux champs latéro- nasaux. Cette méthode a donné de bons résultats, mais elle est actuellement abandonnée en raison du surdosage cutané pour une faible action au niveau de la muqueuse

d - La curiethérapie

Cette thérapeutique est très employée actuellement. Elle se justifie d'après la loi de Bergonié-Tribondeau : un tissu est d'autant plus sensible aux radiations que le pouvoir caryocinétique de ses cellules est plus élevé. Donc, un tissu jeune, riche en mitoses est plus sensible aux radiations qu'un tissu pauvre en divisions cellulaires, ce qui est le cas du tissu télangiectasique.

Si l'on se réfère aux publications (B. PIERQUIN et Coll.) (300) (301) (302) (303) (Mme BLANCHET-CAPLOT)(46), la curiethérapie a rapporté des résultats appréciables.

Voyons la plésiocuriethérapie, préconisée et utilisée par B. PIERQUIN et Coll.

- Quand on veut irradier une large épaisseur de tissus (plusieurs millimètres), les fils d'Irridium 192 sont recommandés. Ces fils sont mécaniquement très résistants, non cassants et ductibles.

Dans le cadre de la maladie de Rendu-Osler, la présence diffuse des angiomes sur l'ensemble de la muqueuse des fosses nasales pose un problème délicat dans la répartition de la dose sur toute la surface. Trois lignes sont à prévoir à partir de l'orifice narinaire :

. Ligne inférieure : elle se situe au contact ou à courte distance du plancher.

. Ligne moyenne : elle se tient entre les cornets moyen et inférieur.

. Ligne supérieure : elle suit l'arête nasale puis longe à courte distance la face inférieure de la lame criblée.

Des tubes plastiques vecteurs des fils d'Irridium 192 sont disposés selon ces trois lignes.

La dose au contact de la muqueuse à équidistance de chaque fil ne doit pas dépasser 3 500 R.

- On peut répéter cette technique pour les deux narines en ayant soin d'attendre plusieurs semaines entre les deux séances, car la cloison recevra une double dose.

Cette méthode permet d'obtenir une stabilisation plus ou moins longue. L'un de nos malades traité par le Professeur B. PIERQUIN a été très amélioré.

Les hémorragies nasales reprennent, mais très réduites en abondance.

Cependant, cette technique est la source de quelques complications :

. Une mucite qui s'atténue avec le temps,

. Une rhinite croûteuse pouvant être le début de la perforation,

. La perforation de la cloison par nécrose, complication redoutable, fréquente à cause de la fragilité du cartilage.

En conclusion : avec un recul de dix ans, la plésiocuriethérapie représente une bonne thérapeutique dans le traitement des épistaxis au cours de la maladie de Rendu-Osler.

e - La dermoplastie

La plésiocuriethérapie peut avoir ses limites, soit du fait de l'apparition de nouvelles télangiectasies, soit du fait de l'effet temporaire du traitement.

SAUNDERS (341) présenta en 1959 une méthode "pour le contrôle permanent des épistaxis dans la maladie de Rendu-Osler".

L'opération consiste en l'ablation de la muqueuse du tiers antérieur du septum, du plancher et de la paroi latérale des narines ainsi que de l'extrémité antérieure du cornet inférieur, puis mise en place d'une greffe de peau mince prélevée à la cuisse.

La formation de croûtes, la mauvaise odeur et l'absence de sécrétions muqueuses, écueil habituel des greffes intranasales représentent un certain inconvénient.

Cette dermoplastie représente pour LETTERMAN et SCHURTER (238) le seul geste thérapeutique efficace devant les hémorragies récidivantes de la maladie de Rendu-Osler.

SAUNDERS (341), sur 8 cas avec un recul d'un an, ne note aucune nouvelle épistaxis.

L'échec peut être dû à la diffusion des lésions à des régions muqueuses qui ne sont pas abordables chirurgicalement.

HUESTON et WILLIS (202) préconisent également cette technique.

I - THERAPEUTIQUE CLASSIQUE

a - Préparation de l'opéré

Epistaxis et hémorragies dues aux localisations viscérales de la maladie de Rendu-Osler entraînent dans l'évolution une anémie hypochrome post-hémorragique. Celle-ci est corrigée par des transfusions isogroupes aussi répétées qu'il est nécessaire. L'un de nos malades (observation n° I) a reçu au cours de sa vie plus de 600 transfusions, ce qui représente plus de 300 litres de sang

On utilise de préférence des globules rouges déplasmatisés et même déleucocytés, si le malade développe des leuco-agglutinines.

Malgré l'énorme quantité de sang reçu, notre patient n'a jamais présenté d'hémosidérose et à fortiori, d'hémochromatose. Si l'on considère qu'un litre de sang apporte 500 mg de fer, le patient a reçu au total 150 g de fer. Mais il s'agit là d'un faux problème, car les hémorragies entraînent une déplétion sanguine itérative, donc de fer et la "métabolisation" du fer par la moelle intacte protège le malade contre l'intoxication sidérique. La sidérémie a toujours été au contraire basse.

La prescription de sels ferreux sans aucun support pathogénique et dans le seul but de réparer une carence martiale a donné un résultat apparent et inattendu dans la diminution de la fréquence des épistaxis chez deux de nos malades (observations I et XV).

Aucune explication logique ne nous paraît devoir être donnée à ce résultat.

B - Traitement de fond

a - L'hormonothérapie

KOCH, ESCHER, LEWIS (213 bis), SAILER et WEHRSCHUTZ (333) rapportèrent le cas d'une diminution de la fréquence et de la sévérité des épistaxis chez trois femmes traitées par des doses relativement fortes d'oestrogènes et chez deux hommes soumis à l'association oestrogènes-androgènes.

Mais par la suite, de nombreux échecs furent constatés et cette thérapeutique fut abandonnée.

b - La Vitaminothérapie

Les vitamines P et C en long traitement quasi continu, associées aux protecteurs de la paroi vasculaire (Rutine) sont employées, mais l'efficacité d'un tel traitement n'est pas spectaculaire.

3 - PLACE DE LA CHIRURGIE

Nous rappèlerons la place de plus en plus prépondérante de la chirurgie dans le traitement des lesions angiomateuses associées : pulmonaires, hépatiques, spléniques.

OBSERVATIONS

OBSERVATIONS

Nous avons observé dans notre service trois cas de maladie de Rendu-Osler.

Les deux premiers présentaient une parenté. L'interrogatoire, l'examen des collatéraux et descendants, l'étude de deux dossiers de deux autres services, nous ont permis de retrouver 31 cas familiaux.

La troisième observation constitue cliniquement un cas de maladie de Rendu-Osler, mais il n'a pas été possible de retrouver le facteur familial.

OBSERVATION N° I

(Service de Médecine - Dr GERMAIN)

Monsieur Henri BAR..., âgé de 68 ans, est admis dans notre service, après avoir été hospitalisé dans le service d'oto-rhino-laryngologie pour épistaxis importante.

I - ANTECEDENTS

Le diagnostic de maladie de Rendu-Osler est établi depuis une dizaine d'années. En ce temps, après un long passé d'épistaxis, étaient apparus des angiomes, et des télangiectasies multiples au niveau de la face, des lèvres, de la langue et sur les doigts.

L'examen oto-rhino-laryngologique révélait l'existence de télangiectasies au niveau de la cloison nasale, du larynx, du pharynx et de la cavité buccale.

Les épistaxis, nombreuses et fréquentes nécessitèrent au total 600 transfusions.

Le centre de transfusion sanguine nous a signalé que la prescription régulière de protoxalate de fer aurait coïncidé avec une diminution du nombre des épistaxis.

Nous n'avons pour notre part, considéré qu'il n'existait aucune relation évidente entre l'action de ce médicament et l'évolution de la maladie.

Dans les antécédents familiaux, le père de notre malade était porteur de la tare. Le Professeur PIERQUIN l'avait traité par radiothérapie endonasale.

II - HISTOIRE DE LA MALADIE

Deux faits résument l'histoire de la maladie :

- L'apparition d'une nouvelle épistaxis abondante.
- L'apparition d'un phénomène nouveau : une aphasie avec hyperthermie.

III - CLINIQUE

1 - Appareil cutanéo-muqueux

Le malade présente l'aspect typique d'une maladie de Rendu-Osler avec :

- Des angiomes multiples au niveau des lèvres,
- Des télangiectasies au niveau des pommettes,
- Des angiomes multiples au niveau de la pointe de la langue et de la muqueuse bucco-pharyngée.

L'examen oto-rhino-laryngologique montre que la muqueuse nasale est constellée de petits angiomes et qu'il existe une déviation importante de la cloison nasale.

2 - Appareil cardio-vasculaire

La tension artérielle est de 17-10, le pouls à 90.

L'auscultation révèle une arythmie ainsi qu'un souffle systolique de pointe irradiant vers l'aisselle.

3 - Système neuro-méningé

Ce qui frappe d'emblée, c'est l'état de torpeur dans lequel se trouve le malade avec apparition d'une aphasie datant de cinq jours.

L'examen clinique montre :

- Une raideur de la nuque,
- Une parésie faciale droite,
- Des réflexes cutanés abdominaux normaux,
- Des réflexes ostéo-tendineux :

. Aux membres supérieurs : les bicipitaux sont diminués, bilatéraux symétriques.

. Aux membres inférieurs : les rotuliens et les achilléens sont également diminués, bilatéraux et symétriques. Les cutanés plantaires sont en flexion.

Au total, il existe une réaction méningée avec aphasie et torpeur mais sans signe de localisation précise.

4 - Autres appareils

Le reste de l'examen clinique est sensiblement normal.

5 - En résumé.

Il s'agit donc d'une maladie de Rendu-Osler ; l'hémorragie étant tarie, il subsiste le syndrôme neurologique et son diagnostic.

IV - EVOLUTION ET EXAMENS COMPLEMENTAIRES

1 - Sur le plan hémorragique et biologique

Les transfusions et la réanimation ont tant bien que mal jugulé l'hémorragie nasale et l'anémie (1 720 000 hématies à l'entrée, 3 500 000 lors de l'hospitalisation).

Cependant, les épistaxis se font de plus en plus nombreuses et abondantes, imposant une solution thérapeutique nouvelle. Dans ce but, le patient est admis dans le service du Professeur PIERQUIN à l'Institut Gustave Roussy ; celui-ci pratique une plésiocuriethérapie par Irridium 192

endonasale à une dose tumorale de 3 500 R. Ce traitement améliorera considérablement l'état local puisque notre malade sera plusieurs mois sans présenter d'épistaxis.

A noter que la biopsie de peau (Professeur CAULET) montre que le fragment est tapissé d'une épaisse couche de kératine. Cette kératose tapisse un épiderme au niveau duquel on observe une couche granuleuse relativement épaissie. Par place, les volutes de kératine s'enfoncent dans des pores épidermiques. On distingue en outre une hypercanthose avec une papillomatose ébauchée. La basale est régulière et normale. Le derme paraît modérément scléreux. Par endroits, on distingue dans le derme moyen des dilatations capillaires. Ces ectasies de type capillaire sont bordées de cellules endothéliales aplaties qui reposent sur une fine basale. Il n'y a pas de cellules tuméfiées ni de surcharge. Il n'y a pas de dilatation des vaisseaux dans le derme superficiel sous épidermique.

En conclusion, il s'agit d'un angiome capillaire développé dans le derme avec, au contact, des lésions de kératose et de léchénisication. Il ne s'agit pas d'un véritable angio-kératome.

2 - Sur le plan neurologique

Le problème neurologique pose des problèmes diagnostiques.

Le fond d'oeil est neurologiquement normal avec une décoloration de la papille.

La ponction lombaire montre un liquide clair avec 450 éléments (50 % de lymphocytes, 50 % de polynucléaires), 0,40 g/l d'albumine, 6,85 g/l de chlorures, 0,60 g/l de glucose ; la culture est stérile.

A ce stade, plusieurs hypothèses sont émises :

a) En raison de la fièvre, un abcès cérébral avec réaction méningée lymphocytaire. Malgré la discrétion des signes de

localisation, l'électroencéphalogramme montre une souffrance cérébrale discrète sans signe de localisation.

b) Une méningite :

. Tuberculeuse, mais le bilan tuberculeux est négatif,

. Lymphocytaire aiguë, mais l'aphasie ne trouve alors pas d'explication.

c) Un ramollissement cérébral:

. Soit par athérosclérose

. Soit par anoxie cérébrale par spoliation sanguine et hypotension.

d) Une lésion hémorragique cérébrale localisée

Les ponctions lombaires successives montreront toujours la présence d'éléments avec une formule mixte, les constantes chimiques étant dans les limites de la normale.

C'est alors qu'apparaît un élément nouveau : une hémiparésie droite avec diminution de la force musculaire au niveau des membres supérieurs qui régressera en une semaine.

A l'issue de cette première hospitalisation, aucun diagnostic étiologique précis n'est proposé. Le malade sort du service avec des séquelles importantes de son aphasie.

Deux mois plus tard, notre malade est de nouveau admis dans le service pour aggravation de l'aphasie et réapparition de l'hémiparésie droite.

L'examen clinique montre un malade pâle, asthénique, et confirme l'aggravation des signes neurologiques. L'interrogatoire de l'entourage nous apprend un fait nouveau : du meloena.

Le malade n'a pas présenté d'épistaxis depuis le traitement par plésiocuriethérapie.

Sous la thérapeutique habituelle, l'état général s'améliore, quand un matin, le malade présente des hémoptysies très abondantes qui, malgré une réanimation, ont conduit le patient dans un tableau d'asphyxie et de collapsus irréversible, rapidement mortels.

ISRAEL et GOSFIELD (207) signalent également le cas d'hémoptysies terminales chez un patient atteint d'une maladie de Rendu-Osler avec anévrysme artério-veineux pulmonaire.

V - CONCLUSION

Nous pouvons regretter que la vérification anatomique n'ait pû être réalisée car elle nous aurait probablement apporté la clé du diagnostic.

1 - Le syndrome neurologique a fait soulever l'hypothèse la plus probable d'une angiomatose cérébrale responsable de l'aphasie puis de l'hémiparésie droite avec réaction lymphocytaire du liquide céphalo-rachidien.

L'hypothèse d'un ramollissement consécutif à l'anoxie à la suite des saignements répétés et de l'anémie intense paraît peu vraisemblable.

Quant à l'abcédation évoquée en raison de la fièvre, ni l'électro-encéphalogramme ni l'évolution, ni la confirmation d'une porte d'entrée septique reconnue ne nous ont fait retenir ce diagnostic.

Cependant, les hémoptysies terminales auraient pu faire évoquer un micro-anévrysme artério-veineux pulmonaire responsable d'un abcès cérébral tel le cas rapporté par LATOUR et Coll. (225) et par la publication de DYER (138).

2 - Les hémoptysies terminales peuvent avoir pour origine :

- Des localisations angiomateuses pulmonaires associées, quoique les clichés pulmonaires n'aient jamais montré d'images dans ce sens.

- Une angiomatose de la muqueuse bronchique. Seule la bronchoscopie aurait pu prouver cette angiomatose, mais elle n'a pu se réaliser à cause de l'état du malade.

3 - De même le meloena peut avoir comme origine une angiomatose digestive.

Monsieur Henri BAR... est père de sept enfants : deux filles et 5 garçons, eux-mêmes mères et pères d'enfants.

Nous avons interrogé et examiné toute cette descendance. Nous allons décrire les cas de maladie de Rendu-Osler rencontrés.

OBSERVATION N° II

(Service de Médecine. Dr GERMAIN)

Monsieur Georges BAR... né en 1923, a présenté les premières épistaxis à l'âge de 32 ans. Ces hémorragies sont peu nombreuses et peu fréquentes, sans cause déclenchante.

Sur le plan cutanéo-muqueux, l'examen révèle : quelques fines télangiectasies au niveau des pommettes.

Le sujet présente une dyspnée modérée en rapport avec une bronchite chronique dont les épisodes aigus s'accompagnent de crachats parfois striés de sang.

Monsieur Georges BAR... est père de six enfants dont deux possèdent des stigmates de la tare que nous allons décrire.

OBSERVATION N° III

Daniel BAR... né en 1954 présente depuis deux ans des épistaxis. Elles sont peu nombreuses et seraient déclenchées par les affections rhino-pharyngées saisonnières et les efforts de la toux.

Sur le plan cutanéo-muqueux, il n'y a aucun élément caractéristique.

OBSERVATION N° IV

Gérard BAR.. né en 1958 présente des épistaxis depuis six mois, mais ces incidents restent sans cause déclenchante. Là encore il n'y a actuellement aucun élément cutanéo-muqueux.

OBSERVATION N° V

Monsieur Bernard BAR.. deuxième fils de Monsieur Henri BAR... né en 1926 exerce la profession de menuisier.

Le début des épistaxis n'a pu être précisé ; la fréquence est d'environ un saignement par mois, déclenché par des travaux pénibles. Le sujet met en cause la sciure de bois qui irrite la muqueuse nasale.

L'examen cutanéo-muqueux révèle :

- Des télangiectasies multiples très marquées sur les deux pommettes et sur le nez.
- Des petites taches rubis à la racine du nez.
- Il n'y a pas de stigmates bucco-pharyngés.

Le sujet nous déclara spontanément que ces signes cutanés prennent de plus en plus d'importance avec l'âge.

Monsieur Bernard BAR... est père de trois enfants, parmi lesquels deux cas sont à signaler.

OBSERVATION N° VI

Jean Claude BAR... né en 1953 présente depuis un an des épistaxis surtout lors des efforts de toux. D'après l'interrogatoire, il serait

atteint d'une "rhinite infectieuse" et va en cure à Saint-Gervais.

L'examen cutanéo-muqueux est négatif.

OBSERVATION N° VII

Corinne BAR... née en 1966 présente une petite tache rubis au niveau de la région frontale droite du cuir chevelu. L'interrogatoire des parents nous apprend que cette anomalie se présentait dès la naissance.

Dans ce cas, nous ne pouvons être formel, car :

- Le sujet est trop jeune (3 ans),
- Le début est atypique ainsi que la localisation.

Seule l'évolution tranchera.

OBSERVATION N° VIII

Madame Josiane BAR..., épouse DEL..., née en 1929, est la fille ainée de notre premier malade.

Elle n'a jamais présenté d'épistaxis à répétition et l'examen cutanéo-muqueux ne met en évidence aucun élément caractéristique. On note simplement une dyspnée qui s'accentue à l'effort et avec l'âge.

Cette observation est intéressante car cette dame est mère de cinq enfants dont trois sont porteurs de la tare. Peut-on considérer que le sujet présente une forme atypique en particulier viscérale qui s'extériorisera ultérieurement, la dyspnée pouvant être la traduction d'une localisation pulmonaire associée à la maladie de Rendu-Osler.

OBSERVATION N° IX

Jean-Pierre DEL..., né en 1950 a présenté la première épistaxis à l'âge de 16 ans.

Voulant pratiquer la plongée sous-marine, ce sport lui fut contre-indiqué à cause des épistaxis et d'une déviation importante de la cloison nasale entraînant une légère dyspnée. La muqueuse nasale est le siège de télangiectasies.

L'examen cutanéo-muqueux est négatif.

Un point particulier : le sujet présente une hypoplaquettose à trois examens successifs, les autres examens sanguins sont normaux.

OBSERVATION N° X

François DEL..., né en 1952, présente des épistaxis depuis un an. Comme son frère, il ne peut pratiquer la plongée sous-marine pour la même raison.

L'examen cutanéo-muqueux ne montre aucune anomalie caractéristique.

OBSERVATION N° XII

(Service de Chirurgie. Dr DOUSSET)

Madame Evelyne BAR..., épouse BART... est née en 1931. Son histoire pathologique présente un réel intérêt.

En 1937, à l'âge de six ans, la patiente fait un séjour dans un préventorium à la suite de la découverte d'une image pulmonaire évoquant une primo-infection tuberculeuse lors d'une radioscopie scolaire.

Jusqu'en 1933, pas de fait pathologique majeur. La malade alors enceinte, asthénique, consulte son médecin qui fait pratiquer un cliché pulmonaire montrant un image anormale de la base droite. Dans un même temps apparaissent des expectorations purulentes et sanglantes. Une cautérisation des vaisseaux du larynx est pratiquée.

En 1960, la malade est admise en pneumo-phtisiologie pour amaigrissement, asthénie, toux, épistaxis. L'examen radiologique pulmonaire montre la présence de trois à quatre foyers ronds, polycycliques, homogènes au niveau de la base droite. Apparaissent en même temps quelques fines télangiectasies au niveau des pommettes.

Jusqu'en 1968, la malade ne consulte pas de médecins spécialistes. Elle signale toujours des épistaxis plus fréquentes et l'apparition d'une dyspnée qui s'accentue à l'effort. Nouvelle hospitalisation à la suite d'un cliché pulmonaire qui objective toujours les mêmes lésions, le bilan tuberculeux est négatif.

La malade est alors admise dans le service de chirurgie du Docteur DOUSSET qui émet l'hypothèse de deux diagnostics possibles :

- Angiome pulmonaire,
- Séquestration pulmonaire.

L'éventualité d'une intervention chirurgicale est posée.

En mai 1969, la patiente revient dans le service de chirurgie. Du point de vue clinique, il n'y a pas d'éléments nouveaux. Ce sont les résultats des examens angiographiques (Pr Agrégé Max SEGAL) qui sont intéressants :

- L'angiographie pulmonaire droite confirme la présence d'un angiome de la base droite avec une autre petite localisation dans le cul-de-sac postérieur.

- L'angiographie pulmonaire gauche décèle deux anévrysmes artério-veineux au niveau de la base gauche.

- L'artériographie sélective du tronc coeliaque montre une artère splénique très sinueuse avec un foie piqueté d'un semis de petites taches angiomateuses ainsi qu'au niveau de la rate. Le retour veineux est très rapide, mettant en évidence un tronc spléno-portal trop bien opacifié avec une veine splénique dilatée et très sinueuse.

- La scintigraphie cérébrale et l'échoencéphalogramme sont normaux.

- L'examen oto-rhino-laryngologique révèle la présence d'angiomes typiques sur la cloison nasale et quelques dilatations vasculaires de la cavité pharyngo-laryngée.

- Le bilan biologique est normal.

En résumé, il s'agit d'une maladie de Rendu-Osler typique avec localisations viscérales pulmonaires, hépatiques, spléniques associées.

La résection pulmonaire droite aussi limitée que possible ne sera pratiquée que lors de l'apparition de la première hémoptysie importante.

La patiente est mère de cinq enfants, l'un est mort d'une leucose aiguë, deux autres présentent des stigmates de la tare.

OBSERVATION N° XIII

Christine BART... née en 1954 présente depuis la puberté des épistaxis et l'apparition des règles coïncident souvent avec une hémorragie nasale.

L'examen cutanéo-muqueux montre de très fines télangiectasies, allant en s'accentuant avec l'âge.

OBSERVATION N° XIV

Catherine BART... née en 1960, présente des épistaxis depuis un an.

L'enfant est sujette aux crises d'asthme qui provoquent souvent des épistaxis.

Sur le plan cutanéo-muqueux, on note quelques télangiectasies très discrètes s'accentuant au froid.

OBSERVATION N° XV

Monsieur Jacques BAR..., né en 1933 exerce la profession de chauffeur de four dans une verrerie. Son histoire pathologique est intéressante.

Jusqu'en mai 1967, le sujet ne souffrait que d'une dyspnée en rapport avec une déviation importante de la cloison nasale. Dans sa jeunesse, il avait même pratiqué la boxe sans incident majeur. A cette date, un oto-rhino-laryngologiste intervient sur la cloison nasale et ne signale rien sur le plan angiomatose. Huit jours après l'intervention la première épistaxis apparaît, elle est très abondante et nécessite une cautérisation. Le spécialiste trouve alors une "éruption" de télangiectasies et d'angiomes de la muqueuse nasale.

Depuis, les épistaxis se répètent à une fréquence variable, déclenchées par l'exposition à la chaleur intense. D'ailleurs, le sujet a été contraint de changer récemment de poste de travail ; les épistaxis sont désormais moins nombreuses.

Un point intéressant : le sujet prend quotidiennement deux comprimés de proxalate de fer qui, d'après lui, espacent les hémorragies nasales.

Nous signalons cette deuxième coïncidence comparable à celle de l'observation I, d'une amélioration de syndrome hémorragique sous la thérapeutique martiale.

L'examen cutanéo-muqueux montre :

- Des télangiectasies sur les joues,
- Une petite tache rubis à la face interne de la joue gauche.

OBSERVATION N° XVI

Ludovic, fils de Monsieur Jacques BAR..., est né en 1961. C'est un infirme psycho-moteur. A la suite d'un accouchement difficile, il présente une hémiplégie droite avec arriération mentale.

L'interrogatoire des parents nous révèle que l'enfant saigne du nez d'une façon épisodique et notamment lors de colères ou lorsqu'il se frotte le nez.

OBSERVATION N° XVII

Monsieur Christian BAR..., né en 1936, exerce la profession d'ouvrier verrier.

Les premières épistaxis ont commencé vers l'âge de 10 ans, augmentant de fréquence et d'abondance avec l'âge. Récemment, sur le lieu de son travail, le sujet a eu une épistaxis importante nécessitant une cautérisation en urgence. Il semble que ces hémorragies soient déclenchées à la suite de manipulation de produits chimiques.

L'examen cutanéo-muqueux révèle :

- Des télangiectasies très marquées sur les pommettes.
- Un angiome dans la région de l'oreille droite.
- Un angiome sur l'annulaire gauche.
- Il n'y a pas d'éléments bucco-pharyngés.

OBSERVATION N° XVIII

Eric, né en 1961, fils de Monsieur Christian BAR..., a présenté récemment des épistaxis à prédominance nocturne et lors des épisodes fébriles. Les hémorragies sont actuellement peu nombreuses et peu abondantes.

Sur le plan cutanéo-muqueux, on note une petite tache rubis à la base du nez.

OBSERVATION N° XIX

Monsieur André BAR..., né en 1939, est le dernier fils de notre premier malade.

L'interrogatoire fait état d'épistaxis, actuellement peu fréquentes, sans cause déclenchante.

L'examen cutanéo-muqueux ne montre que quelques télangiectasies sur la joue droite et sur la racine du nez.

Le sujet a un fils, Emmanuel, né en 1967 qui ne présente jusque là aucun signe de la tare.

OBSERVATION N° XX

Madame Gilberte MAC..., née en 1927, est une nièce de Monsieur Henri BAR... (observation n° I). Elle présente de petits saignements de nez sans cause déclenchante apparente.

Sur le plan cutanéo-muqueux, on note quelques télangiectasies sur les pommettes.

L'interrogatoire révèle que la mère de la patiente présentait également des télangiectasies sur le visage et des épistaxis.

Madame Gilberte MAC... est mère de deux enfants : seul le garçon présente la tare.

OBSERVATION N° XXI

Pierre MAC..., né en 1948, présente depuis deux ans des épistaxis se déclenchant surtout lors des travaux pénibles et des colères.

L'examen cutanéo-muqueux ne montre aucun stigmate de la maladie de Rendu-Osler.

OBSERVATION N° XXII

(Service de Médecine. Dr GERMAIN)

Madame Madeleine MEY..., épouse ROB.., âgée de 64 ans, est admise dans notre service, venant d'un service de chirurgie où elle était entrée pour hémorragie dont l'origine paraissait digestive.

I - ANTECEDENTS

Du point de vue familial, notre malade est une cousine germaine de notre premier patient : Monsieur Henri BAR...

C'est vers l'âge de quatre ans qu'apparaissent les épistaxis. Ces hémorragies vont par la suite se reproduire fréquemment, déclenchées par des chocs, une exposition prolongée au soleil, un essoufflement. La malade ne prête guère d'attention particulière aux épistaxis, étant prévenue par sa mère du caractère familial de ces accidents (la mère de Madame ROB... présentait la tare).

Les premières règles s'installent à l'âge de 14 ans, normales dans leur abondance, leur durée, leur rythme. Cependant, le début est volontiers annoncé par une épistaxis.

A 19 ans apparaissent des télangiectasies au niveau des lèvres.

Du point de vue obstétrical : deux grossesses dont la première fut suivie d'une embolie pulmonaire.

La ménopause a lieu à 50 ans, elle se passe sans histoire. Jusqu'à cette période, un seul fait clinique : les épistaxis.

C'est alors qu'apparaît une dyspnée d'effort qui s'accentue progressivement, s'accompagnant d'une cyanose, d'une obésité importante ainsi que d'une hypertension artérielle.

Sur le plan digestif, la malade accuse de temps à autre des douleurs épigastriques déclenchées par l'absorption de certains aliments (graisses) et calmées par des topiques gastriques.

II - HISTOIRE DE LA MALADIE

Un matin survinrent quelques crachats striés de sang au cours d'un effort de toux. Parallèlement, la dyspnée devint plus importante.

Le lendemain, les mêmes manifestations recommencèrent. Puis, au cours d'un nouvel effort de toux, la malade fut prise d'un malaise général avec vertige, voile devant les yeux, sensation de doigts morts, dyspnée intense et alors rejet abondant de sang rouge aéré qui motiva l'hospitalisation.

III - EXAMEN CLINIQUE

1 - Appareil cutanéo-muqueux

L'aspect est typique avec :

- De nombreux angiomes sur les lèvres notamment au niveau de la lèvre supérieure.

- Dans la cavité buccale : quatre angiomes sur le voile du palais, deux angiomes sur la muqueuse jugale, une dizaine de volume variable sur la face supérieure de la langue, surtout au niveau de la pointe.

- Sur le thorax : quelques taches rubis à la base et dans la région para-ombilicale.

- Sur les doigts : quelques angiomes punctiformes siègeant au niveau de la pulpe de tous les doigts.

2 - Appareil cardio-vasculaire

Il existe une dyspnée importante augmentant à l'effort. L'auscultation révèle des bruits assourdis mais réguliers. Le pouls est à 100, la tension artérielle à 24-12. On note une discrète cyanose des lèvres et de légers oedèmes malléolaires.

3 - Appareil pulmonaire.

L'auscultation révèle des râles sibilants dans les deux champs pulmonaires avec prédominance aux sommets. Il n'y a pas de souffle.

4 - Le reste de l'examen est pratiquement normal.

IV - EXAMENS COMPLEMENTAIRES

1 - Sur le plan biologique

A part une polyglobulie (5 800 000 globules rouges), le reste du bilan est normal.

2 - Sur le plan radiologique (Professeur Agrégé Max SEGAL)

a) Le cliché pulmonaire met en évidence un îlot de condensation dans la région sous-claviculaire interne droite.

b) L'angiographie pulmonaire confirme le diagnostic. L'opacité correspond à un anévrysme artério-veineux. D'autre part, cet examen met en évidence un autre foyer d'angiomatose dans la région para-hilaire droite avec un aspect dilaté des vaisseaux pulmonaires.

c) L'aortographie ou l'artériographie du tronc coeliaque n'ont pû être pratiquées en raison de l'obésité et de la dyspnée que présente la patiente.

d) L'oesophago-gastroscopie est normale.

V - EN RESUME

Il s'agit bien d'une forme majeure, typique de la maladie de Rendu-Osler.

L'angiomatose pulmonaire pressentie devant le tableau clinique : hémoptysie, dyspnée, cyanose, polyglobulie est confirmée par les techniques radiologiques.

Madame ROB... est mère de deux fils, au cours d'une première union. Seul le premier présente la tare.

OBSERVATION N° XXIII

Monsieur Pierre FLE..., né en 1924, fils de Madame ROB... présente des épistaxis depuis l'âge de 12 ans et maintenant environ chaque semaine le sujet saigne du nez. Ces hémorragies deviennent une entrave, obligeant le patient à cesser périodiquement son activité professionnelle. Il n'y a pas de cause déclenchante bien précise.

L'examen cutanéo-muqueux montre des lésions typiques, comme celles observées chez la mère :

- Petits angiomes multiples sur les pommettes avec des télangiectasies.
- Nombreux angiomes au niveau de la lèvre inférieure
- La muqueuse bucco-pharyngée est normale.

Le sujet est père de trois enfants. Actuellement seul l'un d'eux présente des signes de la tare.

OBSERVATION N° XXIV

Hervé FLE..., né en 1957 présente depuis six mois environ des épistaxis, actuellement peu fréquentes et peu abondantes.

L'examen cutanéo-muqueux est normal.

OBSERVATION N° XXV

(Service de Médecine. Pr JACQUINET)

Monsieur Gustave MEY..., âgé de 47 ans, est hospitalisé dans le service de médecine du Professeur JACQUINET, pour lombo-sciatique gauche résistant à la thérapeutique habituelle.

I - ANTECEDENTS

Le patient est le frère de Madame MEY..., épouse ROB... (observation n°XXII).

Le seul élément pathologique qui inquiétait le malade est un long passé de lombalgies chroniques avec des épisodes aigus. Le diagnostic de sciatique gauche par pincement discal L5-S1 a été posé.

L'interrogatoire révèle que le malade présente depuis longtemps des épistaxis à répétition qui, là non plus, n'inquiètent nullement le sujet, vu le contexte familial.

II - ETUDE CLINIQUE

Nous laisserons volontairement la partie de l'observation en rapport avec la sciatique gauche qui n'est pas de notre propos.

L'examen cutanéo-muqueux révèle de multiples angiomes au pourtour des lèvres, sur les gencives, ainsi que de fines télangiectasies au niveau des pommettes.

L'examen oto-rhino-laryngologique montre un angiome de la tache vasculaire gauche, des dilatations variqueuses du coté droit. Les mêmes éléments se retrouvent au niveau du pharynx.

III - CONCLUSION

Il s'agit bien d'une maladie de Rendu-Osler authentique.

Pour des raisons d'éloignement géographique, il ne nous a pas été possible d'interroger les deux filles de Monsieur MEY..., ce qui, sans aucun doute ampute notre étude de quelques cas.

OBSERVATIONS N° XXVI à XXXIII

En plus des 25 sujets dont nous venons de résumer l'observation, nous avons noté que 8 autres membres de la famille qui figurent sur l'arbre généalogique étaient formellement réputés par leurs descendants être atteints d'un syndrome hémorragique évoquant sans contestation la maladie de Rendu-Osler.

Dans ces conditions nous pouvons dire que sur six générations 31 membres au moins de la famille étaient porteurs de la tare.

Remarque : Nous avons cru bon d'inclure deux observations qui ne constituent pas un cas patent de maladie de Rendu-Osler (cf. observations VII et VIII).

OBSERVATION N° XXXIV
(Service de Médecine. Dr GERMAIN)

Madame Raymonde MOR..., âgée de 39 ans, est admise dans le service pour épistaxis abondantes ayant entraîné un état anémique.

I - ANTECEDENTS

Les épistaxis ont débuté dès la première enfance. Au début, il s'agissait d'hémorragies banales peu abondantes qui n'inquiétaient pas la malade. Avec l'âge, les épistaxis augmentèrent de fréquence et d'abondance.

Du point de vue obstétrical, la patiente a eu cinq grossesses dont le terme a été normal.

Depuis un an, la patiente a constaté l'apparition de petits angiomes, d'abord sur la joue gauche, puis au niveau des lèvres.

II - HISTOIRE DE LA MALADIE

Un matin, survinrent deux épistaxis que la malade soigna elle-même par un hémostatique local.

Le soir, nouvelle épistaxis très abondante, motivant l'appel du médecin traitant qui, devant l'état d'anémie, décida l'hospitalisation.

III - EXAMEN CLINIQUE

1 - Sur le plan cutanéo-muqueux

- Quatre petits angiomes au niveau de la joue gauche.
- Plusieurs angiomes au niveau des lèvres et du cou.
- Un angiome dans la région sous-mammaire droite.
- Un angiome de la région ombilicale.
- Sur les muqueuses, on observe deux angiomes discrets au niveau de la face supérieure de la langue.
- L'examen oto-rhino-laryngologique révèle un angiome sur la tache vasculaire droite.

2 - Sur le plan cardio-vasculaire

Il existe des signes d'anémie : pâleur, anxiété, tendance lipothymique avec pouls rapide, petit, tension artérielle de 9-5, bruits cardiaques rapides mais réguliers.

3 - Le reste de l'examen est normal.

IV - EXAMENS COMPLEMENTAIRES

L'hémogramme confirme l'anémie clinique : 2 300 000 hématies avec tendance à l'hypochromie.

Le cliché pulmonaire ne montre pas d'images en faveur d'une localisation angiomateuse associée.

V - CONCLUSION

Après cautérisation et transfusion sanguine, tout est rentré dans l'ordre.

L'interrogatoire n'a pas permis de mettre en évidence le caractère familial. Peut-être existait-il chez des ascendants des formes frustes, atypiques, ou alors la malade n'a peut-être que de vagues notions sur ses ascendants.

D'autre part, les enfants de notre patiente, en bas âge, ne présentent actuellement aucun stigmate de la maladie.

Cependant, le diagnostic peut être affirmé devant les épistaxis, les angiomes, l'allure évolutive.

ARBRE GENEALOGIQUE

L'arbre généalogique résume et schématise toutes les observations exposées précédemment.

Il se montre incomplet, car, pour des raisons de transplantation géographique, il ne nous a pas été possible de rencontrer certains membres de cette famille et il est certain que des cas échappent à notre connaissance.

En revanche, dans l'ensemble, chaque membre de cette famille a de nombreux enfants, ce qui accroît le nombre de cas.

L'avenir fera découvrir de nouveaux cas, car beaucoup de membres de la dernière génération n'ont pas encore atteint l'âge classique d'apparition des premiers signes de la maladie de Rendu-Osler et sont considérés pour le moment comme sains.

Il serait donc intéressant de ne pas perdre de vue cette famille, de façon à compléter par la suite l'arbre généalogique.

Arbre généalogique de la famille BAU...

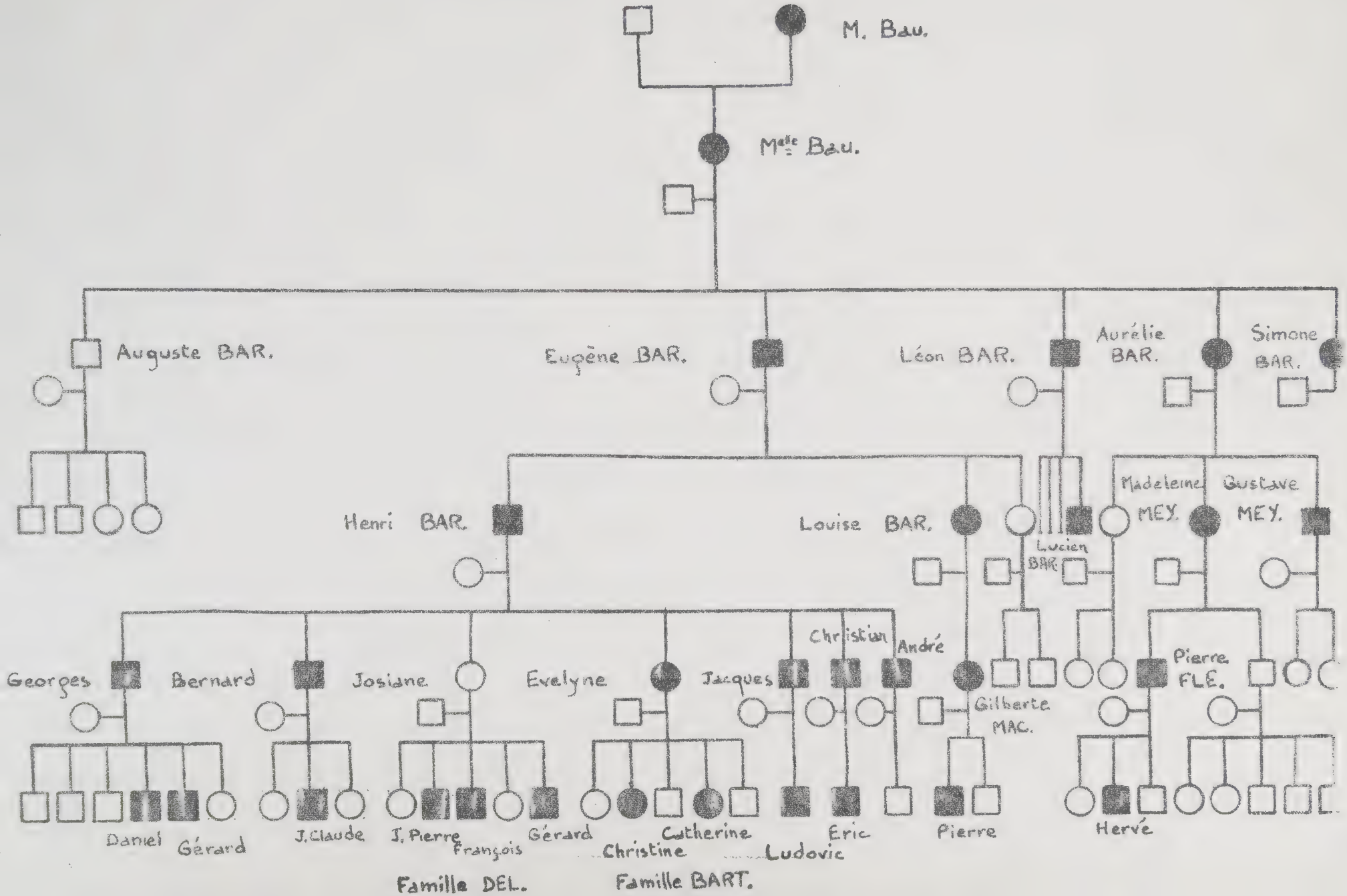

ICONOGRAPHIE

Nous avons illustré ce travail par quelques documents iconographiques :

- Tout d'abord des photographies de malades qui nous ont paru les plus caractéristiques.

- Puis des radiographies des localisations viscérales (Professeur Agrégé Max SEGAL).

- Enfin une histologie à partir d'une biopsie de peau (Professeur T. CAULET).

Nous remercions vivement Monsieur Denis GERMAIN, du Laboratoire de Photologie, pour sa collaboration technique.

Les documents iconographiques peuvent être consultés auprès de la bibliothèque de la Faculté Mixte de Médecine et de Pharmacie de Reims.

CONCLUSIONS

1 - Si nous nous plaçons au plan de l'aspect familial de la maladie de Rendu-Osler, nous trouvons une justification de notre étude. En effet, celle-ci porte sur six générations. Dans la littérature consultée, seul STEPHENS, cité par DOLOWITZ (123), fait état du même nombre de générations.

Le nombre de cas mérite d'être pris en considération car, toujours d'après la littérature consultée, nous relevons STEPHENS avec 83 cas et BIRD, HAMMARSTEN RICHARD (43) avec 32 cas portant sur cinq générations.

Toutes les autres séries sont inférieures à nos cas personnels et il est certain que nous sommes en dessous de la réalité car, comme nous l'avons déjà noté, notre enquête est incomplète pour des raisons diverses (éloignement géographique, décès prématurés, sujets en âge infra-clinique.

2 - Les méthodes nouvelles d'investigations radiologiques, en particulier l'angiographie, donnent un intérêt actuel de la maladie dans la recherche des localisations viscérales associées.

Dans l'observation 1, malgré l'absence de preuves radiologiques, nous pouvons soupçonner la présence d'un angiome cérébral à l'origine du syndrome neurologique, d'une angiomatose digestive révélée par le méloena, d'une angiomatose bronchique responsable des hémoptysies terminales.

Dans l'observation XII l'angiographie pulmonaire, l'artériographie sélective du tronc coeliaque objectivent des localisations angiomateuses pulmonaires et hépato-spléniques.

Dans l'observation XXII, l'angiographie pulmonaire confirme le diagnostic d'anévrysmes artério-veineux déjà évoqué par le cliché pulmonaire standard.

3 - Au plan thérapeutique, il faut insister sur la place de la plésiocuriethérapie dans le traitement local des épistaxis. Notre patient n° I, après irradiation endonasale, n'a plus présenté d'hémorragies nasales.

Il faut également souligner l'inocuité des transfusions sanguines répétées chez des malades qui perdent leur sang dès qu'il est transfusé. A noter la thérapeutique martiale qui dans deux cas (observations I et XV) a permis une régression des épistaxis sans que l'on puisse donner une explication physiopathologique.

4 - Nous avons divisé notre travail en dix chapitres

- Dans les chapitres I et II après un rappel historique nous avons passé en revue la clinique, les formes cliniques et le diagnostic différentiel. Il en ressort l'importance des épistaxis comme signe dominant et souvent révélateur d'une maladie relativement systémique cutanéo-muqueuse et tissulaire.

- Le chapitre III est consacré à l'étude des lésions anévrysmales associées : pulmonaires, hépatiques et spléniques. Ces formes sont maintenant mieux connues grâce aux méthodes angiographiques qui permettent de les dépister.

- Le chapitre IV traite de l'anatomie pathologique qui confirme qu'il s'agit d'une lésion télangiectasique formée d'une couche de cellules endothéliales et dépourvue de fibres élastiques et musculaires.

Quant à la pathogénie, malgré plusieurs théories émises, elle reste encore obscure sans que l'on puisse trouver une cause évidente.

- Dans le chapitre V nous envisageons l'aspect génétique de cette curieuse maladie. Mis à part les "cas sporadiques" dont nous avons un exemple (observation XXXIV) et le cas d'une génération "sautée" (observation n° VIII) que nous avons discutée, l'angiomatose de Rendu-Osler est une affection héréditaire de caractère génotypique se transmettant selon un mode dominant autosomique.

- Dans le chapitre VI, nous étudions l'évolution dont on sait qu'elle s'achemine vers une aggravation progressive jusqu'aux atteintes viscérales les plus graves avec parfois une issue mortelle (observation n° I).

Le caractère évolutif constitue l'un des signes fondamentaux de la maladie de Rendu-Osler. En effet la tare se manifeste en général vers la deuxième enfance pour s'accentuer avec l'âge.

Quant au traitement il est dans l'ensemble décevant.

La plésiocuriethérapie représente à l'heure actuelle la thérapeutique la plus efficace des épistaxis. La greffe de peau mince a également été proposée.

Les formes viscérales peuvent dans certains cas être accessibes à la chirurgie.

Les transfusions sanguines permettent la réparation de l'anémie et nous avons vu leur bonne tolérance.

- Dans le chapitre VII nous avons résumé les observations cliniques.

A partir de cinq malades hospitalisés dans différents services du Centre Hospitalier, dont quatre présentaient un lien de parenté, nous avons pu par une enquête personnelle, connaître directement et indirectement 27 cas ce qui porte à 32 le nombre de nos observations de sujets vivants et décédés dont 31 d'une même famille sur six générations.

Parmi ces observations nous avons relevé :

. Des formes mineures dont l'expression clinique est l'épistaxis de fréquence faible. Il s'agit de sujets jeunes avec un minimum de neuf ans. Nous en regroupons dix cas.

. Des formes moyennes avec épistaxis plus fréquentes et signes cutanéo-muqueux. Nous en relevons dix cas avec comme âge extrême 10 ans et 47 ans.

. Des formes majeures avec localisations viscérales, nous en avons trois cas.

. Des formes atypiques : un cas à forme cutanéo-muqueuse sans actuellement d'épistaxis ; enfin un cas représentant une génération "sautée" où nous avons discuté la possibilité d'une localisation viscérale encore muette. Nous n'avons pas fait entrer cette observation dans le cadre des cas positifs.

Un arbre généalogique résume ensuite l'histoire de cette famille.

- Dans le chapitre VIII nous avons illustré ce travail par quelques documents photographiques, radiologiques et histologiques.

- Dans un dernier chapitre nous avons réuni environ 400 références bibliographiques dont l'étude montre l'importance de cette affection décrite pour la première fois par Rendu en 1896 et Osler en 1901.

Vu, le Président de Thèse

L. VILDE

Vu et permis d'imprimer

Le Doyen de la Faculté Mixte

de Médecine et de Pharmacie de Reims

H.EZES

TABLE DES MATIERES

CHAPITRE I

Introduction..... 1

CHAPITRE II

Historique..... 3

CHAPITRE III

Etude clinique..... 5

Formes cliniques..... 11

Diagnostic..... 15

CHAPITRE IV

Angiomatoses viscérales associées..... 19

Maladie de Rendu-Osler et A.A.V.P.... 20

Angiomatose et localisations hépatiques.. 25

Angiomatose et localisations spléniques.. 28

CHAPITRE V

Anatomie pathologique et pathogénie... 33

CHAPITRE VI

Génétique 37

Caractères héréditaires..... 37

Etude statistique des cas familiaux..... 41

CHAPITRE VII

Evolution..... 44

Traitement..... 45

CHAPITRE VIII

Observations. 52

Arbre généalogique. 78

CHAPITRE IX

Iconographie. 79

CHAPITRE X

Conclusions. 80

CHAPITRE XI

Bibliographie

BIBLIOGRAPHIE

1 - ABRIC J., GIROULLE H., CARON J. HERMANT J.P. - Angiome pulmonaire. Démonstration angiographique. J. Radiol. Electrol., 1967, 48, 1-2, 106-108.

2 - ACTIS, DATO A., BORIO L. - Télangiectasia artéro venosa miliare del pomone sur 2 osservazioni. Minerva Med, 1965, 56, 1526-1529.

3 - ADAMS H.D. - Congenital arterio venous and ursoïd anevrysms. Surg. Gynéc. Obst., 1951, 92, 693.

4 - ALLAGIUE D. et Coll. - Les tumeurs vasculaires du foie chez le nourrisson. Classification anatomo-clinique à propos de six observations. Rev. Int. Hépat., 1966, 16, n° 1, 71-125.

5 - ALLEN, BARKER, HINES - Peripheral vascular diseases. 26, 661-689.

6 - ANDRE R., DREFUS B., PIERQUIN B. - A propos du traitement des hémorragies nasales de la maladie de Rendu-Osler. Bull. Mém. Hôp. Paris, 1960, 27-28.

7 - ANISIMOV N.A., VAKHRAMBEVA I.N., DANEVICH B.Z. - Télangiectasies multiples avec affections des organes internes (maladie de Rendu-Osler). Klinitchescaïa (Moscou), 1965, 43, n° 2, 144-146.

8 - ARDAO A.R., IRAOLA M.L. - Hémorragie digestive grave par télangiectasies multiples et diffuses de l'intestin grêle. An. Fac. Med., Montevido, 1965, 50, n°s 1-2, 20-28.

9 - ARMENTROUT M., UNDERWOOD F.J. - Familial hœmorraghie telangiectasia with associated pulmonary arteriovenous aneurgom. Am. Anal. of Méd., 1950.

10 - ARNOUL D. et Coll. - Malformations vasculaires cérébrales et angiomatose de Rendu-Osler. Rev. Neurol., 1968, 119, n° 2, 230-235.

11 - ARROYO - Angiomatose hémorragique familiale de Rendu-Osler avec localisation pulmonaire. Gaz. Hôp., 1969, n° 19.

12 - ASHBY D.W., BULLERM E. - Hereditary hemorrhagic with hépato-splénomégaly and ascites. Brit. M. J., 1951, 1, 1059.

13 - AUBERTIN C., LEVY R. - Angiomatose hémorragique familiale. Bull. Mém. Hôp. Paris, juillet 1931.

14 - AUBERTIN C., LEVY R., BACLESSE (Mme) - L'angiomatose hémorragique familiale. Presse Médicale, 4 février 1933.

15 - BABINGTON B.G. - Hereditary epistaxis. Lancet 1865, 2, 362.

16 - BAIROV G.A., IGNATIEV B.P., NEVOLIN-LEPATIN M.I. - Traitement de l'angiomatose chez l'enfant. Pediatria (Moscou), 1963, n° 3, 9-13.

17 - BAKER C.P. - Hereditary hemorrhage telangiectasis with gastro-intestinal hemorrhage and hepato-splénomegaly. Guy' Hospital Reports, 1953, 102, 246.

18 - BALLANTYNE - Glasgow Medical Journal (octobre 1908)

19 - BARRAL A. - Contribution à l'étude de la maladie de Rendu-Osler. Thèse Montpellier, 1954-55, n° 87.

20 - BARROCCI C. - Un cas particulièrement grave de maladie de Rendu-Osler. Minerva Med., 13 août 1962, 53-n°s 63-64, 2373.

21 - BAUER A.J., PACE W.G. - Osler-Rendu-Weber disease : report of a case with repeated gastro-intestinal hemorrhage. Ohio Med., 1961, 57, 899-900.

22 - BAUER E., TEMESREKASE D. - Histologie de la maladie de Rendu Osler. Mschr. Ohrenh. Laryngo. Rhinol, 1967, 101, n° 11, 562-572.

23 - BAUM S., ROY R., FINKELSTEIN A.K., BLACMORE W.S. - Clinical application of selective celiac and superior mesenteric arteriography. Radiology, 1965, 84, 279-294.

24 - BEAN W.B., RATHE J. - Angiomatose généralisée. Arch. of Int. Med. décembre 1963, 112, n° 6, 869-874.

25 - BEAUDOIN - Angiomatose encéphalo-trigéminée. Thèse Nancy, 1946.

26 - BECK G.E., MAGUENAT P. - Un cas de maladie de Rendu-Osler avec hépato-splénomégalie. Helvet Med. Acta, 1956.

27 - BEDDARD F.D. - Artériovenous fistula of the lung. Brit. Med. J., 1949, 1, 1038-1048.

28 - BEL A. - Les anémies hypochromes de l'adulte. Etude clinique et hématologique. Thèse, Lyon, 1954, n° 36.

29 - BENAZZOUZ H. - La maladie de Rendu-Osler. Thèse, Nancy, 1967, n° 52.

30 - BENNET J., BIGOT R. - L'artériographie dans les tumeurs primitives du foie. Ann. Radiol., 1968, 11, 11-12, 837-845.

31 - BERESFORD O.D. - Télangiectasie hémorragique héréditaire avec fistule

artério-veineuse pulmonaire. Brit. J. Dis. Chest., 1967, 61, n° 4, 219-220.

32 - BERQUIST N., HESSEN I. et HEY M. - Les anévrysmes artério-veineux pulmonaires dans la maladie de Rendu-Osler. Rapport de 4 cas dans la même famille. Acta. Med. Scand., 1962, 171, n° 3, 301-309.

33 - BERNARD J. - Maladie du sang et des organes hématopoïétiques.

34 - BERNARD A. - Cirrhose post-ictérique avec diabète et hypocalcémie chez un malade atteint de maladie de Rendu-Osler. Soc. Med. Lille, mars 1963.

35 - BERNARD J.G., MIGNET J., PICARD P. - Le capillaire et sa pathologie. Editions Lépine, 1968.

36 - BERNARD-BRUNEL J. - Les anévrysmes artério-veineux du poumon. Thèse, Paris, 1961, n° 365.

37 - BERT J.M., LAMARQUE J.L., BALMES J.L., GINESTIE J.J. - La place de l'artériographie sélective dans l'identification des tumeurs digestives abdominales. Ann. Radiol., 1968, 11, 11-12, 788-791.

38 - BERTRAND L., PAGES A., DORST V. (Melle), MICHEL H. - Angiomatose du foie gauche avec atrophie homologue. Bull. Mém. Hôp. Paris, 1933, 1572.

39 - BESSAC J. - Contribution à l'étude de l'angiome vertébral au cours de la maladie de Rendu-Osler. Thèse, Toulouse, 1956, n° 71.

40 - BIEDER E. - Les communications artério-veineuses pulmonaires. Thèse Paris, 1954, n° 793.

41 - BINET J.P., GALEY J.J. - Les angiomes thoraciques. Rev. Prat., 1960, 10, 31, 3389-3392.

42 - BIRD R.M., HAMMARSTEN J.F., MARSHALL R.A., ROBINSON R.R. - Une réunion de famille : une étude de la télangiectasie hémorragique héréditaire. New England Journ. of Med. Boston, juil. 1957.

43 - BIRD R.M., JAQUES W.E. - Lésion vasculaire de la télangiectasie hémorragique héréditaire. New England J. Med. Boston, mars 1959.

44 - BJORK V.O., INTONTI F., ALETRAS H., MADSEN R. - Variétés of pulmonary artério venous anevrysms. Acta. Chir. Scand., 1963, 125, 69, 76.

45 - BLAKEMORE A.H. - Porto caval anastomosis for the relief of portal hypertension. Gastro-enterology, 1948, 11, 4, 448.

46 - BLANCHET-CAPLOT (Mme) - Maladie de Rendu-Osler et curiethérapie. Thèse, Paris, 1959, n° 49.

47 - BLOOM B.M. - Télangiectasie hémorragique. Proc. Roy. Soc. Med., 1960, 53, n° 4, 298.

48 - BLOOM V.R., MOYNAHAN E.J. - Télangiectasie héréditaire hémorragique. Une étude d'une famille comportant six enfants. Brit. J. Derm., 1960, 72, 312-317.

49 - BOCZKO M.L. - Implication neurologique des télangiectasies hémorragiques héréditaires. J. Nerv. Ment. DIS, 1964, 139, n° 6, 525-536.

50 - BOGAERT (Van) - Angiomatose hémorragique héréditaire avec splénohépatomégalie. Bul. Mem. Hôp. Paris, 1933, 1572.

51 - BOGAERT L. (Van), SCHERRER - Angiomatose familiale de Rendu-Osler et cirrhose hépatique. Contribution à l'étude des cirrhoses familiales. Ann. Med, 1935, 2, 290.

52 - BOGAERT L. (Van) - Association d'une angiomatose hémorragique familiale de Rendu-Osler et d'une cirrhose hépatique. Réunion pédiatrique de l'Est et du Nord, fév. 1957.

53 - BOLE G. - Contribution à l'étude des angiomes artério-veineux pulmonaires. Thèse Paris, 1966, n° 930.

54 - BONDARENKO B.A., VINOGRADSKY O.V., GLUZBERG B.E., MAKSIMOV V.A. - Maladie de Rendu-Osler. Klinitcheskaia Med (Moscou), 1965, 43, n° 8, 1826.

55 - BONENFANT J.L., ROY C. - Cas 33-176 (maladie de Rendu-Osler). Laval. Med., mars 1962, 33, n° 3, 176-183.

56 - BONIFACE H. (Melle) - Les angiomes artério-veineux pulmonaires. Thèse Paris, 1966, n° 930.

57 - BONNET P. - Rapport Société Française d'Ophtalmologie, 1947, 146.

58 - BONNET P. - Hémorragies rétiniennes et angiomatoses de la rétine dans un cas d'angiomatose héréditaire familiale. Bull. Soc. Oph. France, 1952, 2, 147-149.

59 - BONNEVILLE B., HAFFAR B., CAROLI J., GOUINAUD C., HEWITT J. - Angiomes diffus inextirpables du foie. Rev. Méd. Chir. Mal. Foie, 1962, 37, n° 2, 71-101.

60 - BOSHER L.H., BLAKE A., BYRD B.R. - Analyse de l'anatomo-pathologie des anévrysmes artério-veineux pulmonaires. Surgery, 1959, 45, 91-104.

61 - BOUCHER M., MASSON R., HOCHMANN J., TETE R. - Troubles de l'équilibre en rapport avec des phénomènes anémiques observés chez un malade présentant une maladie de Rendu-Osler et des télangiectasies du visage. Lyon Med;, 1964, 96, n° 9, 523-530.

62 - BOUSKELA R. - Les anévrysmes du tronc coeliaque et de ses bronches spléniques et hépatiques. Thèse, Paris, 1958, n° 871.

63 - BOUSSER J., ZITTOUN R., PATARIN J.H., SULTAN C. - Angiome et cirrhose hépatique dans la maladie de Rendu-Osler. Sem. Hôp. Paris, 1964, 40, n° 50, 2716-2721.

64 - BRAXATORIS R., GUERLET F., KRASZNA J. - Hémangiomatose congénitale dans la revue Monatsschrift für Kinderheilkunde, Berlin 1960, citée par "la Semaine des Hôpitaux", 24 nov. 1960, 3012.

65 - BROUET G., PALEY P., CHRETIEN J., GRAVELEAU D. - Angiomatose hémorragique diffuse avec manifestations bronchopulmonaires dominantes. J. Fr. Cli. Thoracique, 1954, 8, 2 172-180.

66 - BROUSTET P., WANGERMEZ, DOUBOURG, MARTIN, CASTAING, BRICAUT, LOISEAU - Sur un cas d'anévrysme artério-veineux du dôme pleural localisé par angiocardiographie. J. Med. Bordeaux, 1955, 132, 12, 1161.

67 - BRULE M., HILLEMAND P., GINESTOUX J.M. - Les angiomes du tube digestif. Presse Med., 1936, 44, 652-654.

68 - BRUNSTING C.D., GREENE L.F. - Résection prostatique transurétrale chez les malades avec télangiectasie hémorragique héréditaire. J. of Urol., 1963, 90, n° 2, 230-232.

69 - BUCHMOLZ R. - Artériovenous fistula of the splenic vessels : report of a case following splenectomy. Ann. of Surgery. 1959, 149, 4, 590.

70 - CAGNON E.D., JOHNSON R., SIMARD L.C., PAGE A. - Deux cas d'AAV pulmonaires. Canad. Med. Ass. J. 1958, 79, 906.

71 - CAIN A., HOURY P. - Hémorroïdes et angiomatose hémorragique de Rendu-Osler. Presse Med., 1933, 822.

72 - CALMETTE L., DEODATTI F., BEC F. - Maladie de Rendu-Osler et dégénérescence colloïde de la rétine. Soc. Opht. de l'Est de la France, 1957, 7, 471-472.

73 - CAMPBELL J.L. - Hereditary hemorrhagie telangiectasia as cause of hematuria. J. Urol., 1949, 62, 80-88.

74 - CARABALONA P. - Etude pneumo-statigraphique d'une tumeur du lobe gauche du foie. An. Chir., 1960, 706-707.

75 - CAROLI J., JAMMET H., RENAULT H., MOYSE P., COUINAUD C., HEWITT J., TISSEUR R. - L'hémangiome caverneux du foie. Problèmes diagnostiques. Confrontation avec les angiomes cutanés. Rev. Méd. Chir. Mal. Foie, 1958, n° 1, 27-42.

76 - CARTON F.X. - Maladie de Rendu Osler. Bull. Soc. Franç. Derm., 1964, 71, 3, 389.

77 - CASSEL W.C., SPITTEL J.A., ELLIS F.H., BRUWER A.J. - Artério-venous fistula of the splenic vessels producing ascites. Circulation, 1957, 16, 1077.

78 - CASTAING R., MARTIN P.L., BRICAUT H. - Fistule artério-veineuse du poumon et kyste pulmonaire. J. Med. Bordeaux, 1953, 130, 4, 581.

79 - CAVALCANTE J., LOBO J. - Angiomatose hémorragique familiale de Rendu Osler. Présentation de trois cas. An. Brasil. Derm., 1965, 40, n° 2, 124-131.

80 - CERVONI P. - Contribution à l'étude de l'angiomatose de l'intestin grêle. Thèse, Lyon, 1953,54, n° 19.

81 - CHANDLER D. - Fistule artério-veineuse pulmonaire et cérébrale avec maladie de Rendu-Osler. Arch. of Int. Med., 1965, 116, n° 2, 277-282.

82 - CHASSAGNON C., HAGUENAUER F. - Les anévrysmes artério-veineux pulmonaires. A propos de 3 cas. J. Med. Lyon, 1961, 984-325.

83 - CHAUFFARD A. - Hémophie avec stigmates télangiectasiques. Bul. Mém. Soc. Hôp. Paris, 1896, 352.

84 - CHAVY A. - Etude radiologique des calcifications du foie. Gaz. Med. France; 1958, 65, 1059.

85 - CHEVALLIER P., MOUTIER F., BERNARD J. - Diagnostic par l'endoscopie des angiomes gastriques dans l'angiomatose essentielle hémorragique de Rendu-Osler. Le sang, 1946, 17, 191-193.

86 - CHEVALLIER P. - Comment saignent les angiomes ? Le sang, 1957, 28, 7, 603.

87 - CHEVAT H., DU PEYRON P., MERLEN J.F. - A propos d'une manifestation encore inconnue de la maladie de Rendu Osler : fibro-angiome capillaire monstrueux du diaphragme. Bul. Mém. Soc. Hôp. Paris, 1951, 67, 11-12, 393-400.

88 - CHILDERS R.W., RANNIGER K., RABINOWITZ M. - Fistule artério-veineuse intra-hépatique avec obstruction vasculaire pulmonaire dans la maladie de Rendu-Osler. Am. J. Med., 1967, 43, n° 2, 304-312.

89 - CHLOND H. et AL - The diagnostis of pulmonary artério-veinous fistula in chilhood. Ann. Paediat. (Basel), 1964, 202, 345-357.

90 - CHRISTIAENS L., CAMPAGNIE P. - Angiomatose hémorragique familiale. Maladie de Rendu-Osler. Presse Méd., 1948, 4, 15.

91 - CHRISTOL D. - Angiomatose hémorragique familiale. E.M.C. 130 22 A 10.

92 - CHURTON T. - Multiple anevrysms of pulmonary artery. Brit. M.J., 1897, 1, 1223.

93 - COBLENZ B. - Les AAVpulmonaires. France Médicale, 1951, 2, 13.

93 bis- COCHRANE, LESLIE - Hereditary hemorrhagic telangiectasia. Lancet 1950, 258, 6598, 255.

94 - COHEN G.J. - Un diagnostic pré-opératoire peu fréquent : un angiome intra-pulmonaire. J. France Med. Chir. Thor., 1958, 12, 2, 181-183.

95 - COHN H.M., ROSENTHAL F.E. - Hereditary hemorrhagic telangiectasia and its relation to others inborn vascular malformation. Acta hoemat., 1948, 1, 81-92.

96 - CONDON J.R., TANNER N.C., COWPER D.M. - Anévrysme de l'artère hépatique, télangiectasie hémorragique héréditaire et ulcère gastro-duodénal. Gut., 1967, 8, 4, 377-379.

97 - CORDIER V., LAGEZE P., MOUNIER-KUHN P. - Hémoptysie et angiomatose hémorragique de Rendu-Osler. Lyon Méd., 1935, n° 2.

98 - COSSETTE R., JULIEN P. - La maladie de Rendu-Osler. Weber, Union Med. Canada, 1966, 95, 1, 84-85.

99 - CRANE P., LERNER H., LAWRENCE E. - The syndrom of artério-venous fistula of the lung. Am. J. Rœntg., 1949, 62, 3, 418-431.

100 - CRAWFORD H.H., ADAMSON J.E., HORTON C.E. - Télangiectasie héréditaire hémorragique. Rapport d'un cas avec complication sévère après traitement radical. Plast. Reconstr. Surg., 1964, 34, 2, 136-141.

101 - CROCKER D.W., CLELAND R.S. - Infantile hemangio-endothelioma of the liver. Pediatrics, 1957, 19, 596.

102 - CROIZAT P., REVOL L. - Sang et intestin grêle. Arch. Mal. App. Dig., 1949, 38, 605-633.

103 - CROIZAT P., REVOL L., ROBERT J.M., MANIPOUD J.P. - la maladie de Rendu-Osler (à propos de 37 observations). Lyon Méd., 1963, 1034, 979-1004.

104 - CROSS - British Medical Journal. 1er mars 1952.

105 - CUHENDET J.F., MAGNENAT P. - Symptomatologie oculaire de la maladie de Rendu-Osler. Schweiz. Med. Vochen, 1953 Suppl. an 83-84, 1531-1533.

106 - CULVER G.J., PIRSON H.S. - Splenic artery anevrysms report of 17 cas showing calcification on plain rœntgenogram. Radiology, 1957, 68, 217-223.

107 - CZENIAK M.D., SHORR M.D. - Hereditary Harmorrhagia Telangiectasia with bones lésion (Extraits de Am. J. Rœntgen, 1953, 74).

108 - DAVERNE A. - Iconographie d'un angiome pulmonaire découvert fortuitement par la médecine du travail à la radioscopie systématique. J. radiol. Electrol., 1967, 48, 6-7, 402-405.

109 - DEBIE Ph., L'ESPERANCE P. - A propos d'un cas d'hypertension portale par fistule artério-veineuse reliant l'artère de la veine splénique. Ann. Chir., 1968, 22, 23-24, 1383-1385.

110 - DEBRAY Ch., LEYMARIOS J., MARTIN E., HERNANDEZ C., CARAYON J., COSTE F. - Fistule artério-veineuse hépatico-portale consécutive à une ponction biopsie du foie. Découverte artériographique. Presse médicale, 1968, 16, 734-740.

111 - DEBRE R., LAMY M. - La cirrhose hépatique congénitale et familiale. Ann. Med., 1946, 47, 48-87.

112 - DE GRAILLY R., CAUSSEN A., MOULINIER J., LEVRET J. - A propos d'une observation de maladie de Rendu-Osler avec moeléna. Soc. Méd. Bordeaux, fév. 1963.

113 - DELACROIX R., RAMON P., LANIEZ C. - AAV du hile coexistant avec un cancer pulmonaire. Lille Chir., 1953, 8, 5, 6, 247.

114 - DELBRUCK A., HARTMANN F., SCHNEIDER R. - Tendino-fascine rhumatismale calcifiée avec polyarthrite primitive chronique télangiectasie héréditaire et artériosclérose oblitérante. Med. Klin. 1er mars 1963, 58, 9, 376-380.

115 - DEL, VALLE Y., ADARO R. - Angiomatose hémorragique familiale. Rev. Cl. Espan., 1961, 82, 5, 338-341.

116 - DEMANGE J. - Angiomatose familiale hémorragique ou maladie de Rendu-Osler. France Med., 22 déc. 1959.

117 - DENECHAU D., CLOZIER L., BEZIER - Deux cas d'angiomatose hémorragique familiale (maladie de Rendu-Osler). Bul. Mem. Soc. Med. Hôp. Paris, 1949, 65, 11-12, 478-482.

118 - DESBUQUOIS G. - Angiomatose hémorragique familiale et hépatite. Le problème des cirrhoses familiales. Gaz. Med. de France, 1941, 48, 165.

119 - DESBUQUOIS G., CARROIS J. - Angiomatose hémorragique familiale terminée par une hépatite graisseuse. Bul. Mém. Soc. Med. Hôp. Paris, 1940, 28, 31, 525-527.

120 - DETRIE Ph., MARTINI R. - Les anastomoses porto-caves spontanées. J. Chir., 1960, 80, 4, 452-475.

121 - DICKSTEIN M., LEGROS J. - Maladie de Rendu-Osler avec angiomatose hémorragique du grêle. Arch. Franç. Ped., 1961, 20, 10, 1171-1181.

122 - DINES D.E., CLAGETT T., BONNEBRAKE R.A. - Télangiectasie héréditaire et fistule pulmonaire. Arch. of Int. Med., 1967, 119, 2, 195-197.

123 - DOLOWITZ D., RAMBO-STEPHENS - Hereditary hemorrhagia télangiectasia. An. ORL, 1953, 62, 2, 642.

124 - DONZELOT E., DUBOST C., DURAND M., METIANU C. - Hémangiome pulmonaire diagnostiqué par angiocardiographie intervention. Arch. Mal. Coeur, 1950, 43, 511-519.

125 - DOUSSET H., MERLIER M., TRIBOULET F., SAASE B., PETITHOMME. A propos de trois nouveaux cas d'anévrysme artério-veineux pulmonaire. Sem. Hôp. Paris, 1961, 25, 1523.

126 - DRETTNER B., KORLOF B. - Opération de Saunders pour épistaxis dans la maladie de Rendu-Osler. Acta Chir. Scand., 1966, 131, 3, 254-257.

127 - CROUET, HERBEVAL, PIERQUIN - Maladie de Rendu Osler et anémie grave. Presse Méd., 15 fev. 1947, 116.

128 - DUBOURG G. - Anevrysme artério-veineux hépatico-portal. Rapport de Ch DUBOST : Mem. Acad. Chir. oct. 1958, 770-775.

129 - DUFOURT F. - Angiomatose hémorragique familiale. Thèse, Lyon, 1943, n° 132.

130 - DUISENBERG C.E., ARISMENDI L. - The angiographic demonstration of pulmonary artériovenous fistula. Radiology, 1949, 53, 1, 66-73

131 - DUMONT A., DUPREZ A. - Anevrysmes artério-veineux pulmonaires. Acta Chir. Belg., 1959, 58, 441-443.

132 - DUPASQUIER E. - Un cas de télangiectasie hémorragique avec hépato-splénomégalie et thrombopénie héréditaire (maladie de Rendu Osler). Rev. Med. Suisse Romande, 1958, 78, 1, 77.

133 - DUPERRAT - Les angiomatoses acquises. Rev. Prat., 1960, 31-10.

134 - DUROCHER R.T., MORRIS AL. BURKET L.W. - Relation d'un cas de télangiectasies hémorragiques familiales avec manifestations buccales et anémie chronique. Oral. Surg., 1961, 14, 5, 550-555.

135 - DUVOIR M., POLLET L., BOULEY, ORINSTEIN - A propos d'un cas d'angiomatose hémorragique. Bull. Mém. Soc. Med. Hôp. Paris, 1936, 52, 156.

136 - DUVOIR M., PICOT G., POLLET L., GAULTIER M. - Angiome du poumon. Etude radiologique. Bull. Mém. Soc. Med. Hôp. Paris, 1939, 55, 12, 603-608.

137 - DUVOIR, POLLET, GAULTEIR, DE CURSAY G.L. - Angiome du poumon. Angiomes viscéraux multiples. Lipomatose et lipome gastrique. Etude anatomique et pathologique. Bull. Mem. Soc. Med. Hôp. Paris, 1939, 55, 609-617.

138 - DYER N.H. - Abcès cérébral dans la télangiectasie hémorragique héréditaire. Rapport de deux cas dans une famille. J. Neurol. Neurosurg., Psychiat., 1967, 30, 6, 563-567.

139 - DYNNIK I.B. et Al. - The diagnosis of arteriovenous anevrysms of the lung. Vestn Rœntgen Radiol., 1965, 40, 2933.

140 - ECKER J., DOANE W.A., DICKSON D.R., GEBHART W.F., HARDMAN J. - L'hémorragie gastro-intestinale dans la télangiectasie hémorragique héréditaire (maladie de Rendu-Osler). Am. J. Gastro-entérol., 1960, 33, 4, 411-421.

141 - EHRENBURG, ENGSTROM, ERICSON, IHRE - Gastric hemorrhagic télangiectasia in a child. Acta Ped., 1957, 46, 2, 191-198.

142 - ELSHTEIN . N.V. - Sur la maladie de Rendu-Osler. Terspevtitchesku Arkhiv (Moscou), 1962, 34, 7, 12-17.

143 - EVANS R.M. - Arteriovenous anevrysme in the spleen. Lancet, 1954, 267 846.

144 - FAGARASANU, ALOMAN - L'anevrysme artério-veineux des vaisseaux spléniques avec hypertension portale. Lyon Chir., 1965, 61, 271.

145 - FAURE L., LAVAUDIER G., BAYLAC H. - Maladie de Rendu-Osler. Fac. Med. Bordeaux, 1958, 135, 6, 570-575.

146 - FEDOTOVA, SORKIN - Anevrysmes pulmonaires artérioveineux dans la maladie de Rendu-Osler. Terapavtitcheskii Arkhw (Moscou), 1963, 1, 100-104.

147 - FENELON J., LOISEAU P., TRAISSAC E.J. - Maladie de Rendu Osler et cirrhose du foie. Rev. Internat. Hépat., 1961, 11, 1, 91-112.

147 bis FIGI et WATKINS - Hereditary Hemorrhagic Telangiectasia, Ann. ORL, 1943, 52, 330-341.

148 - FITZ-HUGH T. - Splenomegaly and hepatic enlargement in hereditary hemorrhagic telangiectasia. Am. J. M. Sc., 1931, 181, 261.

149 - FLANDIN-SOULIE - Un cas d'angiomatose hémorragique familiale. Bul. Mem. Soc. Med. Hop. Paris, 1928.

150 - FLORENTIN P., CHALNOT D., MICHON P. - Angiomatose diffuse de la rate avec pancytopénie. Splénectomie. Résultat favorable. Rev. Belge Path. Med. Exp., 1955, 24, 501-506.

151 - FOGGIE W.E. - Hereditary hemorrhagic télangiectasia and hematuria. Edemburg Med. Jal., 1928, 35, 281.

152 - FORKER-BEAN - Anevrysme artério-veineux de la rétine dans la télangiectasie hémorragique familiale. Arch. of Int. Med., 1963, 111, 6, 778-783.

153 - FOSTER J.H., SANDBLOM P. - Portal hypertension secondary to an hepato-portal arteriovenous fistula. Ann. Surg., 1961, 154, 300.

154 - FRANCOIS J. - Une angiomatose hémorragique familiale et ses complications oculaires. Arch. d'Opht., 1938, 2, 5, 425-432.

155 - FRANCOIS R., MARET-PELLE (Mme), BONIFACE (Melle), PEUCH, VERNEY, RACLE, PINCON. A propos d'une observation d'angiome pulmonaire opéré chez un nourrisson. Sem. Hôp. Paris, 1968, 44, 1224-1232.

156 - GADRAT J. et Coll. - Angiome de la corticalité pulmonaire traduit successivement par hemoptysie et hémothorax. J. Med. Bordeaux, 1966, 143, n° 9, 1247-1255.

157 - GALEA, HOANCA, LAZAR, DEMAYE - La maladie de Rendu-Osler et la cirrhose hépatique. Medicina int., 1963in rein et foie, 1964, 6, 345.

158 - GEINDRE M., SANDBLOOM P. - Portal hypertension secondary to an hepatoportal arteriovenous fistula. Ann. Surg., 1968, 11, 11-12, 827-833.

159 - GENESTOUX J.M. - Angiomatose digestive. Thèse, Paris, 1935.

160 - GERBEAUX J. et Coll. - Cyanose congénitale chez un garçon de six ans par angiome circonscrit du poumon et télangiectasies héréditaires hémorragiques. J. Franç. Med. Chir. Thor. 1968, 22, n° 2, 179-190.

161 - GERBEAUX J., BACULARD A., RENAULT P., MOULIN. S., LE CALVE G. - Angiome circonscrit du poumon et maladie de Rendu-Osler-Weber chez l'enfant. Ann. Péd., 1968, 44, n° 21, 1467-1472.

162 - GERMAIN P., CAULET T., GIRARD P., ETIENNE J.C., ADNET J.J., HOPFNER Cl. - Angiokératose de Fabry familiale avec retentissement vasculaire et polyviscéral. Etude anatomo-clinique. Soc. Med. Hôp. Paris, 1967, 118, 3, 299- 312.

163 - GIAMPALMO A. - The arteriovenous angiomatosis of the lung with hypoxœmia. Acta Med. Scand., 1950, Suppl., 248, 5, 67.

164 - GIGNOUX M., FONTIELLE F. - Maladie de Rendu-Osler à manifestations hemoptoïques. J. Franç. d'ORL, 1955, 4, 2, 142-143.

165 - GILBERT-DREYFUS - Une angiomatose hémorragique familiale d'Osler. L'Hôpital, fév. 1932, 85.

166 - GIRAUD G., CAZAL P., LATOUR H. - Angiomatose hémorragique de Rendu-Osler avec cirrhose. Montpellier Méd., 1947, 31-32, 381-382.

167 - GLASS I.H., ROW R.D., DUCK WORTH J.W.A. - Congénital artériovenous fistula between the left internal mammary artery and the ductus venosus. Unusual cause of congestive heart failure in the newborn infant. Pediatrics, 1960, 26, 604.

168 - GOFFIN F., BASTENIE P. - Angiomatose hémorragique héréditaire. Bul. Mém. Soc. Dhir. Hôp. Bruxelles, 1934, 4.

169 - GOLDSTEIN M.I. - Angiomatose hérédo-familiale. Arch. of Int. Med., 1921, 27, 102.

170 - GOODHART J.F. - Arteriovenous anevrysm of splenic vessels, with thrombosis of mesenteric veins and localized acute colitis. Tr. Path. Soc. England, 1889, 40, 67.

171 - GOODMAN R.M., GRESHAM G.E., ROBERTS P.L. - Résultat de la grossesse chez les sujets porteurs de télangiectasie hémorragique héréditaire. Etude retrospective de 40 malades. Comparaison avec un groupe contrôle. Fertility sterility. 1967, 18, 272-308.

172 - GOUDEMAND M., REMY J., L'HERMITE Cl., BAUTERS F. - Angiome intestinal avec fistule artério-veineuse au cours de la maladie de Rendu-Osler (Diagnostic par artériographie sélective mésentérique). Presse Méd., 1968, 76, n° 4, 173-174.

173 - GRAHAM W.P., EISEMAN B., PRYOR R. - Hepatic artery anevrysm with portal vein fistula in a patient with familial hereditary telangiectasia. Ann. Surg., 1964, 159, 362.

174 - GRISHMAN A., POPPEL J.H., SIMPSON R.S. - Congénital artériovenous anevrysm of lung. Am. J. Rœntg., 1949, 62, 500-507.

175 - GRUNG P. - Télangiectasia haemorrhagica hereditaria Osler with artériovenous anevrysms of the lung and hepatos splenomegaly. Acta. Med. Scand. 1954, 150, 95.

176 - GUEDON J., GODEAU P. - Les AAV du poumon. France Med., 1959, 22,

8, 141-153.

177 - GUILLAIN - Compression médullaire par angiome vertébral. Ann. Med. janv. 1928.

178 - GUREVITCH M.A., FRUN S.I. - Anévrysmes artério-veineux pulmonaires et leur rapport avec la maladie de Rendu-Osler. Klinitchescaii Med. (Moscou), 1965, 43, 6, 128-132.

179 - GUTEL C. - Etude critique du concept d'hyperrension portale. A la recherche d'anastomose arterio-veineux dans le territoire de la veine porte. Thèse, Paris, 1957, n° 876.

180 - GUTMANN R.A., LAVAL F., SCHLUMBERGER C.S. - Hemorragie digestive chez un angiomateux. Bul. Mem. Soc. Med. Hôp. Paris, 1932, 156.

181 - HADIDA E., SARLES H., SAYAG J. (Mme), TASSO F. - Maladie de Rendu-Osler. Sclérodactylie. Bul. Soc. Franç. Derm., 1966, 73, 5, 514.

182 - HAFERKAMP O. - A propos du syndrome : hémangiomatose maligne généralisée avec ostéolyse. Zschr. Krebsforsch, 1961, 64, 5, 418-426.

183 - HAGUENAUER F. - Etude anatomique hémodynamique et clinique des anévrysmes artério-veineux pulmonaires. Thèse, Lyon, 1960, n° 175.

184 - HALES M.R. - Multiple small arteriovenous fistulae of the lungs. Am. Jal. Pathology, 1956, 32, 927-947.

185 - HALL R.J., NELSON W.P. et Coll. - Massive pulmonary arteriovenous fistula in the newborne. A correctable form of cyanotic heart disease. Circulation, 1965, 31, 762.

186 - HALPERN M., TURNER A.F., CITRON B.P. - Angiodysplasies des viscères abdominaux associées à une télangiectasie hémorragique héréditaire. Am. J. Roentg., 1968, 102, 4, 783-789.

187 - HALPERN M., TURNER A.F., CITRON B.P. - Télangiectasie hémorragique héréditaire. Une étude angiographique des angiodysplasies viscérales abdominales associées à une hémorragie gastro-intestinale. Radiol., 1968, 90, 6, 1143-1149.

188 - HARDT L. L., STEIGMANN - Massive gastro-intestinal hemorrhage due to familial hereditary télangiectasies. Gastroenterology, 1955, 28, 1, 70-79.

189 - HARRISSON D. F. N. - Traitement des épistaxis dans la télangiectasie hémorragique héréditaire. J. of Laryngo. Oto., 1963, 77, 1, 77-85.

190 - HAYWARD J., REID L. - Cavernous pulmonary télangiectasis. Thorax, 1949, 4, 3, 137-146.

191 - HELLENS A. (Von) - Arteriovenous fistula as the cause of portal hypertension. Ann. Chir. et Gyn., Fenniac, 1960, 49, 410-415.

192 - HEPBURN J., DAUPHINEE J. A. - Ablation avec succès d'un hémangiome du poumon. Amer. J. Med. Sc., 1942, 204, 5, 681-685.

193 - HEPP J., HERNANDEZ Cl., MOREAUX J., BISMUTH H. - L'artériographie dans les affections chirurgicale du foie, du pancréas et de la rate. 1968, Masson et Cie Ed., 19-85.

194 - HEPP J., HERNANDEZ Cl., MOREAUX J., BISMUTH H. L'artériographie dans les affections chirurgicales du foie, du pancréas et de la rate. 1968, Masson et Cie Ed., 150-157.

195 - HEYDE E. C. - Hereditary hemorrhagic telangiectasia, a report of pulmonary arterio-venoux fistulae in mother and son. Am. Int. Med., 1954, 41, 5, 1042-1054.

196 - HICQUET G., CAMUSFLIX - Maladie de Rendu-Osler. Communication au Congrès de la Soc. Franç. d'ORL., 1962, 288.

197 - HIVET M., VALLA A. - Hémangiome de la rate. Rev. Med. Chir. Mal. Foie, 1958, 33, 171.

198 - HODGSON Ch., BURCHELL H. B., COUD C. A., CLAGETT O. T. - Hereditary hemorrhagic telangiectasia and pulmonary arterio-venous fistula. Survery of a large family. New Eng. J. Med., 1959, 261, 625-636.

199 - HODGSON C. H., KAYE R. L. - Pulmonary arterio-venous fistula and hereditary hemorrhagic télengectasia. A review and report of 35 cases of fistula. DIS. Chest., 1963, 43, 449-455.

200 - HODGSON C. H., KAYE RL. - Fistule artérioveineuse et télangiectasie hémorragique héréditaire. Revue et rapport de 35 cas de fistule. Int. Surg. Dig., 1963, 72, 9, 376-377.

201 - HUBER H., HEINRICH K. - Association de la maladie de Rendu-Osler Weber avec fistules pulmonaires artério-veineuses. Deutsche Med. Wschr., 1963, 88, 29, 1438-1444.

202 - HUESTON J.T., WILLIS R. - Excision de la muqueuse nasale et greffe dans l'angiomatose hémorragique familiale. Brit. J. Plast. Surg., 1962, 15, 3, 314-317.

203 - HUGUENAU [illegible] vertébral. Presse Méd. [illegible] 1950.

204 - HUGUENIN A., ALBOU A., SUDAKA P. - Angiomatose de Rendu-Osler à localisation linguale. Soc. Med. Hôp. Alger, 1956

205 - HUSNI E.A. - The clinical course of splenic hemangioma with emphasis on spontaneous rupture. Arch. Surg., 1961, 83, 681-688.

206 - IMAU M. - A propos de quatre cas de maladie de Rendu-Osler. Thèse, Clermont-Ferrand, 1967, n° 35.

207 - ISRAEL H.L., GOSFIELD E. - Fatal hemoptysis from pulmonary arterio-venous fistula. Report of a case in a patient with hereditary hemorrhagic télangiectasis. J.A.M.A., 1953, 152, 1, 40-41.

208 - JACQUET - Un cas de maladie de Rendu-Osler. Rev. Med. Liège, déc. 1961.

209 - JAREY L. - A propos d'un cas d'angiomatose cutanéo-muqueuse de Rendu-Osler avec hypoplaquettose et anémie hémolytique terminale. Contribution à l'étude des hémopathies intriquées. Thèse, Lyon, 1957, n° 18.

210 - JONES J.C., KNIGHT [illegible] Pulmonary artériovenous fistula in children. Report of 2 cas and review of litterature. Am. J. Dis. Children, 1966, 11, 256.

211 - JOSSERAND - Angiomes miliaires. Lyon Med., 1902, 683.

212 - KARLISH A.J. - Télangiectasie hémorragique héréditaire du poumon. Une observation avec étude de la famille. Proc. Roy. Soc. Med. mars 1963, 56, 3, 170-172.

213 - KARWOWSKA, STAUBEROWAL, CZARTOSZEWSKI A. - Hemorragies gastro-intestinales au cours d'une forme rare de Rendu Osler. Polski Tygod. Lek., 1961, 16, 9, 341-[illegible]

213 bis - KOCH, ESCHER, LEWIS - Hormonal Management of Hereditary Hemorrhagic Télangiectasia. J.A.M.A., 1952, 149, 1376-1380.

214 - KONTOS H.A. - Etiologie de l'éréthisme circulatoire de la télangiectasie hémorragique héréditaire. New Engl., J. Med., 1963, 266, 4, 186.

215 - KORKUCZANSKI M. - Maladie de Rendu-Osler - Relation de cas. Pdski. Tygod. Lekarski, 1960, 15, 11, 397-399.

216 - KUZNIAEZ J., KOSSMANN S. - Un cas de télangiectasie hémorragique congénitale (maladie de Rendu-Osler) associée à une épilepsie. Polski Tygod. Lek., 1964, 19, 40, 1538-1539.

217 - LAFON R., PAGES P., LABAUGE R., CADILLAC J., SIMON L. - Maladie de Rendu-Osler et comitialité. Soc. Sc. Méd. et Biol., Montpellier, 1956.

218 - LAFFONT A. - Télangiectasie héréditaire hémorragique et angiomatose miliaire. Presse Med., 30 oct. 1909, 763.

219 - LAGEZE P., MOUNIER-KUHN P. - Angiomatose hémorragique familiale. Soc. ORL, Lyon, 1932, 2, 40, 373.

220 - LAGEZE P., MOUNIER-KUHN P., RIFFET - A propos d'une observation de maladie de Rendu-Osler. J. Franç. ORL, 1953, 2, 1, 66-68.

221 - LALARDRIE J.P. - Greffes de peau mince dans le traitement de l'angiomatose hémorragique familiale. Presse Med., mars 1965, 916.

222 - LALARDRIE J.P. - Angiomatose hémorragique familiale. Presse Med., av. 1965, 982.

223 - LAMY, JAMMET, PELLERA, GUIBERT - Angiomatose hépatique. Rev. Med. France, av. 1961.

224 - LARROULET M. - Hémoptysies par télangiectasies trachéo-bronchiques dans le cadre de la maladie de Rendu-Osler. Revue de thèses. Presse Med., Fév. 1955, 290.

225 - LATOUR H., PUECH P., HERTAULT J., GROLLEAU R. - Abcès du cerveau révélateur d'un anévrysme artério-veineux pulmonaire. Arch. Mal. Coeur. 1965, 58, 10, 1503-1510.

226 - LAWRENCE E.A., RUMEL W.A. - Fistule artério-veineuse du poumon. J. Thor. Surg., 1950, 20, 1, 142-150.

227 - LEBON - Hémangiome vertébral. Sem. Hôp. Paris, sept. 1948.

228 - LEGER L., BROU R., LEMAIGRE G., LENRIOT J.P. - Image acro-angiomateuse portale intra-hépatique dans un cas de cirrhose. Presse Med., 1968, 76, 35, 1687-1690.

229 - LEGER L. - Paradoxes et hypothèses en matière d'hypertension portale. Bull. Acad. Nle de Med., 1957, 141, 401.

230 - LEGER L., DETRIE P., FOURRE J. - Les anévrysmes artério-veineux spléniques. J. Chir., 1961, 82, 3, 151-166.

231 - LEGER L., MOUKTAR M., GUYET - Anévrysmes de l'artère splénique. Leur rôle possible dans la détermination d'un syndrome d'hypertension portale. J. Chir., 1959, 77, 2, 153.

232 - LEGGS W. - A cas of hemophilia complicated with multiple Naevi. Lancet II, 1876.

233 - LEGRAND P., LINQUETTE M., GOUDEMAND M., WAROT P. - Anémie chronique au cours d'une maladie de Rendu-Osler à localisation digestive. Arch. Mal. App. Digestif, 1954, 43, 872-875.

234 - LEGUIME J., DENOLIN M., DELCOURT R., VERNIORY A., CALLEBAUT C. - Anévrysmes artério-veineux pulmonaires et angiomatose généralisée. Acta Cardiol., Bruxelles, 1950, 5, 1, 63-76.

235 - LEIGHEB G., SARTORIS S., STRANI G.F. - La télangiectasie hémorragique héréditaire. Maladie de Rendu-Osler. Weber Hanes. Etude de 4 familles. Minerva derm. 1968, 43, 5, 199-218.

236 - LESTADE J. - Sur les formes anémiques de la maladie de Rendu-Osler. Thèse, Toulouse, 1957, n° 56.

237 - LE TAN VINH R., OBALDIA A.G., CANLORB E.P., LELONG M. - Hémangiome multinodulaire du foie exprimé cliniquement par un syndrome d'insuffisance cardiaque progressive et mortelle. Démonstration de la fistule artério-veineuse intra-hépatique. Arch. Franç. Pediat., 1959, 16, 808.

238 - LETTERMAN G., SCHURTER M. - Greffe de 1/2 épaisseur dans le traitement de la télangiectasie hémorragique héréditaire atteignant la muqueuse nasale. Plast. Reconstr. Sang. 1964, 34, 2, 126-135.

239 - LEVICK C.B., RUBIE J. - Hémangioendothélioma of the liver simulating congenital heart disease in an infant. Arch. DIS, Chilhood, 1953, 28, 49.

240 - LEVY J.R. - Angiomatose hémorragique familiale. EMC. Sang.

241 - LIEVRE - Angiomes vertébraux. Presse Med. oct. 1934.

242 - LIM C.C. - Télangiectasies multiples auto-cicatrisantes avec cyanose (ressemble à Rendu-Osler). Proct. Roy. Soc. Med. 1967, 60, 5, 499.

243 - LINDGREN E. - Diagnostic radiologique des anévrysmes artério-veineux du poumon. Ann. Surg., 1950, 132, 4, 591-610.

244 - LINDSKOG G.E., LIEBOW A., KAUSEL H., JANZEN A. - Pulmonary arterio-venous anevrysm. An. Surg., 1950, 132, 4, 591-610.

245 - LODIN H. - Tomographic analysis of arterio-venous anevrysms in the lung. Acta. Radiol., 1952, 38, 205-211.

246 - LOGAN W.D., CRISPIN R.H. - Télangiectasie hémorragique avec fistule pulmonaire artério-veineuse. Southern Med.J., 1962, 55, 29. In Internat. Med. Dig. mais 1962, 78, 5, 215.

247 - LUDWIG H., JUPP H. - Maladie de Rendu-Osler avec télangiectasie du col utérin. Bull. Féd. Soc. Gyn. Obst. Franç., 1965, 17, 5 bis, 874-876.

248 - MACREZ C. - Anevrysmes arterioveineux du poumon. EMC Poumon, Fasc. 6008 A 10, 10 1966.

249 - MALKINA M.G., GUREVICH M.A. - Formes cliniques de la maladie de Rendu-Osler. Terapevtitcheskii Aikhiv (Moscou), 1968, 40, 3, 99-104.

250 - MALLIN S.R., BREST A.N., MOYER J.H. - The differential diagnosis of pulmonary arterio-venous fistula. DIS. Chest, 1961, 40, 322-329.

251 - MANIPOUD J.P. - Contribution à l'étude de la maladie de Rendu-Osler à propos de 37 observations. Thèse Lyon, 1962, n° 61.

252 - MARCHAL G., MACREZ C., BILSKI-PASQUIER G. L'angiomatose hémorraique familiale (maladie de Rendu-Osler). Rev. Prat., 1960, 10, 31, 3417-3436.

253 - MARMET A., PLANE J., MERAN F., PETIT M. - Anevrysme artério-veineux pulmonaire par maladie de Rendu-Osler. Nouveau cas traité par extirpation isolée. Poumon et coeur, 1958, 14, 5, 469.

254 - MARTIN L.W., BENZING, KAPLAN S. - Congenital intrahepatic arteriovenous fistula. Report of a succesfully treated case. Ann. Surg., 1965, 161, 209.

255 - MARTINI G.A. - La cirrhose hépatique dans la maladie de Rendu-Osler. Rev. Med. Chir. Mal.Foie, 1959, 34, 241.

256 - MASPETIOL R. - Les épistaxis de la maladie de Rendu-Osler. Paris Méd., [illegible], 34-[illegible], 272.

257 - MAZARE Y. - Trois cas familiaux répartis sur trois générations d'angiomatose de Rendu-Osler. Lyon Med., 1955, 194, 28, 59-[illegible].

258 - MENANTEAU B. - Aspects radiologiques des localisations pulmonaires, hépatiques, spléniques de la maladie de Rendu-Osler (à propos de 3 observations). Thèse, Reims, 1969, n° 2.

259 - MENDONCA L.E. - Fistula artériovenosa entre a arteriae a veia es plênica. Anais Paulistas de Medicina e Cirurgia, 1954, 6, 873.

260 - MERCADIER M., CLOT J.P., CELERIER M., MELLIERE D. - Les hémangiomes hépatiques. Ann. Chir., 1968, 22, n°s 21-22, 1261-1267.

261 - MERLIER M., WAPLER C., CASTANO M. - Quatre cas d'anévrysmes sacciformes, pulmonaires. Mem. Acad. Chir., 1962, 88, 39-47, 1024.

262 - MESSERSCHMIT J., BERNASCONI P., LEGEAIS G., VIDEAU J. - Angiomatose hémorragique familiale. Algérie Med., 1953, 57, 55.

263 - METIANU G., HEIM de BALSAC R. - Angiomes et anevrysmes artério-veineux pulmonaires. Traité des cardiopathies congénitales.

364 - MICHAELI D., BEN-BASSAT L., MILLER H.I., DEUTSCH V. - Télangiectasie hépatique et encéphalopathie du système porte dans la maladie de Rendu-Osler Weber. Gastroenterology, 1968, 98, 37, 417.

265 - MICHEL J.R., AUVERT, BENACERRAF R. - Les fistules artério-veineuses congénitales des vaisseaux du rein. Ann. Radiol., 1968, 11 (9-10), 701-710

266 - MICHEL Y. - A propos du traitement chirurgical des manifestations endonasales de la maladie de Rendu-Osler. Thèse Lyon, 1967.

267 - MICHON P. - A propos du diagnostic de compression médullaire par hémangiome vertébral. Titres et travaux scientifiques. Rev. Neurol., Nancy, av. 1935.

268 - MILLIAN G., PERRIN L., DELAMAR J. - Télangiectasies d'origine familiale sans hémorragie ni dysplasie vasculaire familiale. Bul. Soc. Franç. Derm., 1934, 41, 646.

269 - MONROE L.S., SPENCER F.M. - Signification clinique de la télangiectasie hemorragique néréditaire. Castroenterology. 1960, 38, n° 6, 906-911.

270 - MONTAUDON A. - Remarques sur l'épistaxis trachéo-bronchique. Une nouvelle observation d'angiomatose de Rendu-Osler. Ann. ORL, 1958, 75, 3, 140.

271 - MOSSERIAN - Hémangiome vertébral. J. Radiol., Electro. juil- 1933.

272 - MOUQUIN M., HEBRARD H., DAMASIO R., JOUVET P., DURAND M., PIEQUET J. - Varice du poumon diagnostiquée par l'angiocardiographie. Bull. Soc. Med. Hôp. Paris, 1951, 67, 1091-1095.

273 - MOUNIER-KUHN - Un nouveau cas de maladie de Rendu-Osler. Ann. ORL, 1933, 9, 1096.

274 - MOYER J.H., GLANTZ G., BREST A.N. - Fistule artério-veineuse pulmonaire. Am. J. Med, 1962, 32, 3, 417-435.

275 - MUCKLE T.J. - Baisse des plaquettes adhésives in vivo dans la télangiectasie hemorragique héréditaire. Lancet, oct. 1964, n°7365, 880-882.

276 - MUEHL BAUER M.A., FARBER M.G. - Hémangiome du foie. Am. J. Gastro. Enterol., 1966, 45, 5, 355-365.

277 - NEBESAR R.A., POLLARD J.J., EDMONDS L.H., Mc KHANN. - Indications for selective celiac and superior mesenteric angiography : experience with 128 cases. Am. J. Roent., 1964, 92, 1100-1109.

278 - NEBESAR R.A., POLLARD J.J., STONE D.L. - The angiographie diagnosis of malignant disease of the liver. Radiology, 1966, 86, 284-291.

279 - NEBESAR R.A., POLLARD J.J. - Portal veinography by selective arterial catheterization. Am. J. Roent., 1966, 97, 477-487.

280 - NEHRKORN O., WOLFERT E. - Hémangiomatose osseuse généralisée avec participation pulmonaire. Fortschr Geb. Roentgenstr., 1966-104, 1, 107-112.

281 - NELSON W.P. et Al. Varicosities of the pulmonary veins simulating arteriovenous fistulas. J.A.M.A., 1966, 195, 1, 13-17.

282 - NEVE (De) J. - Maladie de Rendu-Osler ou angiomatose hémorragique familiale. Bruxelles medical, 1954, 34, 21, 965.

283 - NIEMAN N., PIERSON M., STEHLIN S., TRIDON (Mme), MANCIEUX M. - Angiomatose de Rendu-Osler et cirrhose du foie. Soc. Med., Nancy, 27 fév. 1956.

284 - NIXON J.W., PERRY J.F. - Arteriovenous fistula of the lung and an associated hemangioma of the vertebra. Case report. Dis. of Chest., 1953, 23, 1, 101-110.

285 - NOGRETTE - Anevrysme arterio-veineux pulmonaire. Presse Med., 1953, 25-26.

286 - ODMAN P. - Percutaneous selective angiography of coeliac artery. Acta Radiol. Suppl., 1958, 159.

287 - OSLER W. - On a family form of recurring epistaxis associated with multiple telangiectasies of the skin and mucous membranes. Bull. Hohn Hopkins Hosp., 1901, 12, 333-337.

288 - OLIVER W.M. - Télangiectasie hémorragique héréditaire. Oral. Surg., 1963, 16, 6, 658-667.

289 - PACKARD B.B., WARING J.J. - Arteriovenous fistula of the lung. Arch. of Surg., 1948, 56, 6, 725-740.

290 - PAGNIEZ L., PLICHET A., RENDU C. - Contribution à la connaissance de la maladie de Rendu-Osler à propos de deux cas anormaux. Bul. Ac. Med., Paris, 1936, 115, 742.

291 - PARIST J.J. - Un cas d'angiome bronchique. J. Franç. Med. Chir. Thor. 1953, 7, 2, 185-187.

292 - PASINI G., NAGO A. - Manifestations trachéo-bronchiques de l'angiomatose hémorragique commune. Archivio Italiano di ORL, 1954, 65, 2, 234

293 - PATEL J., BOUSSER J., CHRISTOL D., CORMIER J.M., BONS G., BRASSARD M., PIGUET H. - Les fistules artério-veineuses occupant le pédicule splénique. Presse Méd., 1961, 69, 9, 383-385.

294 - PAULIN R., LAMUNICA J. - Fistules pulmonaires artério-veineuses et maladie de Rendu-Osler. Canada Med. Ass. Journ., 1966, 94, 361-367.

295 - PELAEZ J.L., DE LETONA J.M., VAREZA J.L., PERIANES J. - Télangectasie hémorragique héréditaire (maladie de Rendu-Osler). Présentation de deux cas. Rev. Clin. Espan., 1963, 91, 4, 241-243.

296 - PERMAN - An Hemagiome in the spinal colenn. Acta Chir. Scand. oct. 1926.

297 - PERRIN L., LEMOYNE J. - Angiomatose hémorragique familiale de Rendu Osler avec localisation cérébrale. Nécrose radiothérapie tardive des fosses nasales. Bull. Soc. Franç. Derm., 1962, 69, 2, 272-275.

298 - PERRON R., BOUQUIN - La curiethérapie dans le traitement local de l'épistaxis de la maladie de Rendu-Osler. J. Franç. ORL, 1953, 48-50.

299 - PETTINARI V. - L'angiome du foie. Munch. Med. Wschr., 1959, 101, 37, 1553-1556.

300 - PIERQUIN B. - La curiethérapie endonasale dans la maladie de Rendu-Osler. J. Radiol. Electrol. et de la med. nucléaire. 1957, 38, 7-8, 685-688.

301 - PIERQUIN F., RICHARD G., PIERQUIN B. - La radiothérapie dans le traitement de l'angiomatose hémorragique familiale de Rendu-Osler. Presse Med., 1951, 59, 35, 733.

302 - PIERQUIN F., RICHARD G., PIERQUIN B. - Etat actuel de notre statistique de traitement dans la maladie de Rendu-Osler par la radiothérapie. Sem. des Hôp., 2 av. 1952, 1073.

303 - PIERQUIN B, KOSKAS Y., CHASSAGNE D. - La plésiocuriethérapie endonasale de la maladie de Rendu-Osler par Irridium 192. Ann. ORL, 1969. 86, 3, 127-131.

304 - PLACHTA A. - Hémangiome caverneux calcifié du foie. Revue de la littérature. 13 cas rapportés. Radiology 1962, 5, 783-788.

305 - PLANQUES J., BAZEK A., DUPRE A., CARTON M. - Hémorragie méningiée en cours de grossesse et angiomes stellaires. Maladie de Rendu-Osler ? Bull. Soc. Fraç. Derm., 1960, 67, 2, 373.

306 - PLANQUES J., BAZEK A., DUPRE A., PUJOL M. - Anomalies de la charnière crânio-cervicale et troubles trophiques des membres supérieurs: parasyringomylie ? Angiomes tardifs type Rendu-Osler. Bull. Soc. Franç. Derm., 1966, 73, 2, 198-200.

307 - PLUVINAGE R. - Les angiomes cérébraux. Rev. Prat., 1960, 10, 31.

308 - POLLARD J.J., NESEBAR R.A. - Catherization of the splenic artery for portal venography. New England J. Med., 1964, 271, 234-237.

309 - POLLARD J.J., NEBESAR R.A., MATTOSO L.F. - Angiographic diagnosis of benign disease of the liver. Radiology, 1966, 86, 276-283.

310 - POPOV B.P., NOSYREV V.M. - L'aspect clinique de la maladie de Rendu-Osler. Terapevtitcheskii Arkhiv (Moscou), 1964, 36, 4, 120-122.

311 - PUGSLEY H.E., JANES R.M. - Arteriovenous anevrysm of the lung. Dis of the Chest., 1951, 20, 2, 177-185.

312 - PURRIEL P., MURAS O. - Les anevrysmes arterio-veineux pulmonaires. J. Franç. Med. Chir. Thor, 1958, 12, 5-55.

313 - QUEMERCH R. - Contribution à l'étude des anévrysmes pulmonaires artério-veineux. Thèse, Lyon, 1949.

314 - QUICKEL K.E., WHALEY R.J. - Hémorragie sous-arachnoïdienne chez un malade ayant une télangiectasie hémorragique héréditaire. Neurology, 1967, 17, 7, 716-719.

315 - RABUT, RAMAKERS - En marge de la maladie de Rendu-Osler. J. M. Lyon, 1959, 40, 950, 693-699.

316 - RADERMECKER M. - Angiome pulmonaire et maladie de Rendu-Osler. Rev. Med. Liège, 1964, 19, 15, 473-477.

317 - RANNIGER K. et ODMAN P. - Preuve angiographique de multiples anastomoses artério-veineuses du foie chez un malade atteint de télangiectasie familiale. Fortschr. Geb. Röntgenst., 1963, 98, 6, 768-769.

318 - RATON D. - Anévrisme artério-veineux bilatéral du poumon avec enregistrement cinédensigraphique. Poumon, 1957, 13, 2, 139.

319 - RAVAULT M., BONAMOUR G. - Manifestations oculaires de la maladie de Rendu-Osler. J. Med. Lyon, 1959, 40, 693-699.

320 - RAVINA A. - Angiomatose héréditaire hémorragique. Anévrysme artério-veineux pulmonaire. Presse Méd., 1949, 52, 776-777.

321 - RAVINA A., MARCHAL M., PESTEL - Application de la cinédensigraphie à l'exploration des tumeurs du poumon. Presse Med., 1953, 25, 1736-1737.

322 - REED C., GORDON S. - Anémie et polyglobulie dans la télangiectasie hémorragique. Med. J. Australia, 1966, 53, 11, 449-451.

323 - RENDU - Epistaxis répétées chez un sujet porteur de petits angiomes cutanés et muqueux. Gaz. Hôp., 1896, n° 135, 1322?

324 - RIUR et Coll. - A propos d'un cas de maladie de Rendu-Osler. J. Franç. ORL, 1967, 16, 4, 285-287.

325 - ROBERT M. et Coll. - Hépatite chronique active et maladie de Rendu-Osler à localisations multiples. Presse Med., 1969, 77, 30, 1077-1080

326 - ROBERTS D.J., HUTCHINSON J.E. - Symptomless pulmonary arteriovenous anevrysms or fistulas. Am. J. Röent., 1951, 66, 5, 743-746.

327 - ROBERTSON C.K. - Arteriovenous anevrysm of the lung with pulmonary tuberculosis. Brit. J. Tub., 1950, 44, 58-61.

328 - ROEGEL E., WEITZENBLUM E., MORAND G., WITZ J.P., OUDET P. - Anevrysme artério-veineux pulmonaire du lobe moyen. Rev. Tub. et Pneumol., 1968, 32, 6, 839-849.

329 - ROGER M., MOUREN P., VIDAL J. - Angiomatose hémorragique familiale, maladie de Rendu-Osler. Marseille Med., 1943, 12, 575.

330 - ROSCH J. - Arteriographie de la rate. Ann. Radiol., 1966, 9, 5-6, 531-542.

331 - RUDNICKA J., GIERMANSKI A. - Hémangiomes du gros intestin et anastomoses artério-veineuses du poumon au cours de la maladie de Rendu-Osler. Polski Tygod. Lek 1965, 20, 41, 1546-1547.

332 - SACREZ R., FONTAINE R., WARTER P., LAUSECKER C., KIM M., KIENY R. - Angiomatose artério-veineuse congénitale et diffuse des deux poumons ou simples canaux dérivatifs artério-veineux du type glomique avec cyanose ? Sem. Hôp. Paris, 1954, 30, 3585-3588.

333 - SAILER S., WEHRSCHUTZ E. - Maladie de Rendu-Osler Weber. Traitement par succinate d'œstriol. Munch Med. Wschr., 1967, 109, 13, 699-704.

334 - SAINT-PAUL J. - Un cas de maladie familiale de Rendu-Osler. Bull. Soc. Franç. Derm., 1965, 72, 1, 76.

335 - SAMMONS B.P. - Arteriovenous fistula of the lung. Radiology, 1959, 72, 5, 710.

336 - SANTY P., PAPILLON J., BRET J. - A propos d'un cas d'anévrysme artério-veineux pulmonaire. J. Radiol. Electrol., 1950, 31, 9, 10, 581.

337 - SAUNDERS W. - Le contrôle permanent de l'épistaxis chez le malade présentant une télangiectasie hémorragique héréditaire. Ann. of Int. Med., 1960, 53, 1, 147-152

338 - SAUNDERS W. - Télangiectasie hémorragique héréditaire. Acta ORL, Déc. 1954, 58, 6, 497-502.

339 - SAUNDERS W. - Télangiectasie hémorragique héréditaire. Arch. ORL, 1962, 76, 3, 245-260.

340 - SAUNDERS W. - Angiomatose hémorragique familiale (maladie de Rendu-Osler Weber). Traitement des épistaxis par dermoplastie du septum. J.A.M.A., 1960, 174, 15, 1972-1974.

341 - SAUNDERS W. - Dermoplastie septale : une nouvelle méthode opératoire pour le traitement des épistaxis dans la télangiectasie hémorragique. héréditaire. J. ORL., 1963, 1. 69-76.

342 - SCHLOZ - Anevrysme artério-veineux splénique. Zentral blatt für Chirurgie, 1956, 1768.

343 - SCHULZE F., TOST M. - Sur les lésions conjonctivales dans la maladie de Rendu-Osler. Klin. Monatsbl. Augenh. 1966, 148, 5, 653-664.

344 - SCHUSTER N.H. - Familial hemorrhagic télangiectasia associated with multiple anevrysms of the splenic artery. Jal. Path. Bact., 1937, 44, 230, 29-39.

345 - SEAMAN W.B., GOLDMAN A. - Roentgen aspects of pulmonary arteriovenous anevrysmes. Am. J. Roentgenol., 1953, 47, 3, 183-210.

346 - SELDINGER S.I. - Catheter replacement of the needle in percutaneous arteriography. New technique. Acta Radiol., 1953, 39, 368.

347 - SEZARY, LEFEVRE, HOROWITZ - Angiomatose héréditaire famaliale. Soc. Franç. Derm., 14 mai 1936.

348 - SHAY V. et Coll. - Splenic arteriovenous fistula - A cas report Angiology, 1967, 18, 23-27.

349 - SHUMACKER H.B., WALDHAUSEN J.A. - Intrahepatic arteriovenous fistula of hepatic artery and portal vein. Surg. Gynec. and Obst., 1961, 112, 497.

350 - SIGUIER F. - A propos d'une épistaxis mortelle. Presse Med., 1954, 62, 77, 642.

351 - SIGWART H. - Hypertension portale par fistule artério-veineuse de la rate. Chir., 1953, 24, 318.

352 - SLOAN R.D., COOLEY R.N. - Congenital pulmonary arteriovenous anevrysm. Am. J. Roentgenol., 1953, 47, 3, 183-210.

353 - SMITH H.L., HORTON B.T. - Arteriovenous fistula of the lung associated with polycythemia vera : report of a case in which the diagnosis was made clinically. Am. Heart. J., 1939, 18, 589-592.

354 - SMITH J.L., LINEBACK M.I. - Hereditary hémorrhagic telangiectasia : mine cases in one negro family with special reference to hepatic lesions. Am. J. Med., 1954, 17, 41-49.

355 - SMITH R.M., ROBBINS M. - Télangiectasie hémorragique héréditaire. Surg. mai 1965, 19, 5, 595-598.

356 - SMITH CR., BARTHOLONEW L.G., CAIN J.C. - Télangiectasie hémorragique héréditaire et hémorragie gastro-intestinale. Gastro Enterology., 1963, 44, 1, 1-6.

356 bis - SNYDER-DOAN - Is the homozygous form of multiple telangiectasia lethal ? Jal. Lab. Clin. Med., 1944, 29, 1211-1216.

357 - SOFTIC N. - Maladie de Rendu-Osler (angiomatose hémorragique familiale). Sem. Hôp., nov. 1953, 3748.

358 - SOKOLOV Y.N., TRETYAKOVA T.A., MITYUREVA L.A. - Un cas d'atteinte de l'estomac dans la maladie de Rendu-Osler. Klinitchescaia (Moscou) 1969, 1, 134-137.

359 - SOULAS A., AUTIER C. - A propos d'un cas d'hémorragie trachéo-bronchique. Ann. d'ORL, 1953, 70, 10, 642.

360 - SOULIE P., MATHEY J., TRICOT R., VERNANT P., PITON A., BIEDER E. - Les angiomes pulmonaires et leur traitement chirurgical (à propos de deux cas opérés avec succès). Bull. Mém. Soc. Med. Hôp. Paris, 1954, 70, 291.

361 - SPARKS Ch. TOMBRIDGE T.L. - 5 hydroxyhyphtamin (Serotonin) and its relationship to the carcinoïd cardiovascular syndrome and Rendu Osler Weber's syndrome. The J. ol Thoracic surgery (St Louis), 1957, 33, 3, 401.

362 - SPITTEL J.A., FAIRBAIRN J.F., KINCAID O.W., REMINE W.H. - Anevryms of the splenic artery. J.A.M.A., 1961, 175, 454-456.

363 - STECKER R.H. - Télangiectasie hémorragique héréditaire. Arch. of ORL, 1965, 82, 5, 522-526.

364 - STEFANINI M., KARACA - Purpuras EMC Sang. Fasc. 13021 A 10 (4-1962

365 - STEIGER - Ergebnisse der Untersuchung einir groben bernischen sippe mit telangiectasia hoemorrhagica hereditaria Osler, Schweiz. Med. Vschr. 1945, 75, 73-78.

365 bis - STEIN H.L., WATSON R.C. - Multiple intrasplenic arterial anevrysms in Wilson's disease. Am. J. Roentgen, 1968, 103, 441-443.

366 - STEINBERG I. - Diagnosis and surgical treatment of pulmonary arteriovenous fistula. Surg. Clin. N. Am., 1961, 41, 523-535.

367 - STEINBERG I., FINBY N. - Roentgen manifestations of pulmonary arteriovenous fistula. Am. J. Roentg., 1957, 78, 234-245.

368 - STEINBERG I., Mc CLENAHAN J. - Pulmonary arteriovenous fistula Angiocardiographic observations in nine cases. Am. J. Med., 1955, 19, 4, 549.

369 - STEINBERG I., FINBY N., EVANS J.A. - Intravenous abdominal aortography in the disguosis and differential diagnosis of anevrysms of the splenic, hepatic and renal artères. Am. J. Roentgenol, 1961, 86, 1108-1122.

370 - STENER B. - Arteriovenous shunt in the spleen diagnosed befor operation. Case report. Acta Chir. Scand., 1955, 108, 344-350.

371 - STRINGER C.J., STANLEY AL.L., BATES R.C. - La fistule artérioveineuse pulmonaire. Am. J. Surg., 1955, 89, 5, 1054-1060.

372 - TAMIYA T., THAL A. - The production of oesophageal varices in the experimental animal. S. Forum, 1960, 10, 278.

373 - TAPIE J., LAPORTE, BESSAC J. (Melle) - Angiome vertébral et maladie de Rendu-Osler. Bul. Acad. Nat. Med., 1957, 141, 5-6, 108.

374 - TERRACOL J., GUERRIER Y., IZARN L. - Maladie de Rendu-Osler. Affection du glomus artério-veineux. J. Franç. ORL, 1953, 7, 667-676.

375 - TERRACOL J., GUERRIER Y., CAMPS F. - Essai de pathogénie de la maladie de Rendu-Osler. La pertubation des circulations locales. Com. au Congrès français d'ORL, 1955, 301-307.

376 - TOURAINE A., LORTAT-JACOB E. - Angiomatose hemorragique héréditaire. Ann. Derm. et Syph., 1945, 5, 11-12, 295.

377 - TOURAINE A., RUEL M., UHL C. - Angiomatose hémorragique et familiale. Ann. Derm. Syph., 1945, 5, 7-8, 167.

378 - TOURNIE G. - Réaction sarcoïdique de la maladie de Rendu-Osler. Thèse, Toulouse, 1959, n° 30.

379 - TRAIGER J. - Manifestations buccales de télangiectasie hémorragique héréditaire. Oral. Surg., 1964, 18, 5, 597-599.

380 - TRINEZ G., LORRIAUX A., BRUYERE A., LEPAGE M., MAHIEU A. - Un angiome médullaire de la région dorso-lombaire. J. Radiol. Electrol., 1967, 48, 1-2, 117-121.

381 - TROCHE P., SOULIE P. - Un cas d'angiome du poumon avec cyanose. Arch. Mal. Coeur, 1950, 43, 161-168.

382 - VANETTI A., EVRARD, DUBOIS U, COURT P., GALEY J.J., MATHEY J. - Reflexions sur les angiomes pulmonaires. A propos de 6 observations. Ann. Chir. Thor. Car., 1968, 7, 1, 121-128.

384 - VINCENDEAU J., PORTMANN - Un cas de maladie de Rendu-Osler. Revue d'ORL. Bordeaux, 1950, 71, 1-2, 80.

385 - VIRCHON - Die Frankenaften Gesh. 1864.

386 - WEIGERT V.C. - Anevrysmes de la splénique rompus dans la veine. Arch. Path. Anat., 1886, 104, 26.

387 - WEIL P.E.; - Etude sur les angiomateux. Le sang, 127, 1, 35

388 - WEIL P.E. - Deux cas d'angiomatose hémorragique familiale. Bul. Mém. Soc. Med. Hôp. Paris, 1926.

389 - WEIL P.E. - LEVY-FRAUBEL - Hérédité dans la maladie de Rendu-Osler. Le sang, 1936, 10, 661.

390 - WESCLER L., ABRAMS H.L. - Hamartoma of the spleen Angiographic observations. Am. J. Roentgenol. 1964, 92, 1150-1155.

391 - WILKENS G.D. - Ein Fall von multiplen pulmonaris aneivrysmens. Beitr. Klin. Tuberk. 38-1-10, 1917.

392 - WILSE C.E., SCHENK W.G., LINDENBERG J. - The experimental production of portal hypertension. Am. Surg., 1952, 136, 811.

393 - WINTERBAUER R.H. - Télangiectasie multiple, phénomène de Raynaud, sclérodactylie et calcinose sous-cutanée. Un syndrome simulant la télangiectasie hémorragique héréditaire. Bul. Johns Hopkins, Hosp., 1964, 114, 6, 361-383.

394 - WINTERBAUER R.H. - Télangiectasie multiple associée au phénomène de Raynaud, Sclérodactylie et calcinose sous-cutanée : un syndrome simulant la télangiectasie hémorragique héréditaire. Bull. Johns Hopkins Hosp., 1962, 110, 4, 227.

395 - WINTERS R.W., ROBINSON S.J., BATES G. - Hémangiome of the liver with heart failure : a case report. Pediatrics, 1954, 14, 117.

396 - WOLPE J., LAIBSON P.R. - Télangiectasie héréditaire hémorragique (maladie de Rendu-Osler Weber) avec kératite filamenteuse. Arch. of Opht., 1969, 81, 2, 272-277.

397 - WUCHER R. - Les tumeurs vasculaires du foie chez le nouveau-né et le nourrisson. Thèse, Paris, 1965, n° 733.

398 - YATER W.M., FINNEGAM J., GIFFIN H.M. - Pulmonary arterio-venous fistula. Review of litterature and report of two cases. J.A.M.A., 1949, 141, 581-586.